Aus der Klinik für Syphilis und Hautkrankheiten zu Bonn.

Ueber das

Verhalten der elastischen Fasern in der normalen und pathologisch veränderten Haut.

Inaugural-Dissertation

zur

Erlangung der Doctorwürde

vorgelegt bei der

hohen medizinischen Fakultät

der Rheinischen Friedrich-Wilhelms-Universität zu Bonn

im Dezember 1893

von

Friedrich Schulz

aus Coblenz.

BONN,

Druck von Ernst Heydorn.

Meinen lieben Eltern

aus Dankbarkeit gewidmet.

Die elastischen Fasern der Haut sind auf ihre Anordnung und ihren Verlauf, sowie auf ihre Function erst in neuerer Zeit genauer untersucht worden. Der Grund liegt wohl in den mangelhaften Methoden, mit denen man sich bis vor wenigen Jahren allein einen Einblick in diese Verhältnisse schaffen konnte.

Bringt man Hautschnitte ungefärbt unter das Mikroskop, so sieht man zwar neben den Bindegewebsfibrillen etwas schärfer conturirte Fasern, die sich aber so wenig von der Umgebung abheben, dass man über ihre Anordnung und Verlauf kein rechtes Urteil gewinnen kann. Die ersten Versuche, diese Gebilde deutlicher zur Ansicht zu bringen, beruhten darauf, dass man Schnitte mit Kalilauge behandelte, kochte, oder dem Verdauungsprocess aussetzte. Dadurch quillt das Bindegewebe, verliert seine scharfen Conturen, und wird bei längerer Einwirkung ganz zerstört, während die elastischen Fasern ziemlich intakt bleiben, und infolgedessen deutlicher hervortreten. Abgesehen davon, dass natürlich ein genaueres Studium des Zusammenhangs der elastischen Fasern mit den übrigen Gebilden der Haut durch die Quellung unmöglich wird, und dass diese selbst bei dem sehr eingreifenden Verfahren auch leiden, treten die feineren Fasern bei derartig behandelten Schnitten nicht zu Tage.

Auf diese Weise dargestellte Fasern beschrieb zuerst Henle im Jahre 1841. Lange Jahre war dies die einzige Darstellungsweise. Erst 1886 wurden Elective-

färbemethoden für die elastischen Fasern angegeben und zwar fast zu gleicher Zeit von Unna[1]) und Lustgarten[2]). Beide Methoden beruhen darauf, dass bei Härtung mit Ueberosmiumsäure die elastischen Fasern in einer Weise präparirt werden, dass bei nachfolgender Färbung die Farbstoffe in denselben fixirt werden. Als solchen benutzte Unna eine Dahlialösung und entfärbte nachher mit Eisessig; Lustgarten[3]) färbte mit Victoriablau. Kurze Zeit später veröffentlichte Herxheimer[4]) eine Methode die darin bestand, dass er mit Hämatoxylin färbte und dann die Schnitte 5 bis 20 Sekunden in officinelle Eisenchloridlösung brachte. Ausserdem wurde von Martinotti[5]) ein Verfahren angegeben, das darin bestand, dass er die Schnitte zuerst mit Osmiumsäure und dann mit Safranin behandelte. Victorio Mibelli[6]) will auch mit Safranin allein die elastischen Fasern dargestellt haben, jedoch gaben Versuche, die nach diesem Verfahren angestellt wurden, ein negatives Resultat.

Alle diese Verfahren nehmen viel Zeit in Anspruch und bringen die elastischen Fasern nicht so klar und bis auf die feinsten Fäserchen zu Gesicht, wie die 1891 von Unna[7]) veröffentlichte Färbung mit Tänzer'scher Orceinlösung, da sie alle das übrige Gewebe mehr weniger stark mitfärben.

---

1) Monatshefte für praktische Dermatologie, 1886, S. 242
2) Wiener med. Jahrbücher. N. F. 1886.
3) Wiener medic. Jahrbücher, 1886, S. 285.
4) Fortschritte d. Medicin. 1886. Nr. 24.
5) Zeitschrift für wissenschaftliche Mikroskopie, IV, 31.
6) Monitore Zoologico Italiano. 1890.
7) Monatshefte für praktische Dermatologie, 1891, S. 394. Ref. von der Bremer Naturforscherversammlung. Archiv für Dermatologie u. Syphil. 1891.

Die Methode ist folgende: Schnitte, bei denen es ziemlich gleichgültig ist, auf welche Weise sie gehärtet sind, werden auf ½ bis 1 Stunde in folgende Lösung gebracht: Orceini (Grübler) 0,5.

Aqua	20,5.
Spiritus	40,0.
Acid. nitric. gtt.	XX.

Unna giebt an, man solle die Schnitte 12 bis 24 Stunden färben; aber die oben angegebene Zeit genügt schon um das ganze Netz der elastischen Fasern zu färben. Dann wird kurze Zeit in Alkoh. abs. entfärbt, in Oreganonöl oder Xylol aufgehellt und in Canadabalsam eingebettet. Andere geben an, schlechte Resultate mit der Orceinfärbung erzielt zu haben. Dies kann ich nicht bestätigen, wohl aber, dass sich bei den einzelnen Präparaten das Bindegewebe ausserordentlich verschieden stark mitfärbte. Die Ursache hierfür liess sich nur in einzelnen Fällen ermitteln. So sind z. B. ganz frische Lösungen unbrauchbar; dieselben müssen längere Zeit, am besten bei erhöhter Temperatur (45 Grad), stehen. Ist das Bindegewebe zu stark gefärbt, so kann man ganz kurz in dem Unna'schen Säuregemisch

0,3	Acid. mur.
60,0	95 Proc. Alkohol
15,0	Aqua dest.

oder in einer ähnlichen Säuremischung entfärben.

Mit dieser Methode werden die elastischen Fasern stark dunkelbraun gefärbt, die übrigen Gewebsteile schwach rötlich. Kernfärbungen lassen sich mit derselben combiniren. Die schönsten Bilder erhält man durch Vorfärben mit Boraxcarmin (Grenacher):

Borax 2,0
Carmin 0,5 bis 0,75
Aqua dest. 100
Verdünnte Essigsäure hinzusetzen bis die Lösung die Farbe gewöhnlicher ammoniakal. Carminlösung angenommen hat. (Schieffer-decker's Lehrbuch der Histologie.)

Es empfiehlt sich, wenn man mit Boraxcarmin vorfärbt, nur ganz kurze Zeit zu färben, und dann nicht, wie Zenthoefer[1]) angiebt, mit Säurealkohol zu entfärben, sondern einfach in Wasser oder Alkohol abzuwaschen, da sonst das Orcein an Färbefähigkeit einbüsst. Auf diese Weise erhält man eine leuchtend hellrothe Kernfärbung, die scharf kontrastirt gegen die braune Färbung der elastischen Fasern.

Ganz entsprechend den Fortschritten der Färbemethode sind naturgemäss die Fortschritte in der Kenntnis von der Anatomie der elastischen Fasern. Aber ein klares Bild über die Topographie des elastischen Gewebes wurde erst durch die Tänzer'sche Orceinfärbung gewonnen. Mit Hülfe dieser Methode hat Zenthoefer[2]) die Haut der verschiedensten Körperregionen untersucht und ist zu folgenden Resultaten gekommen.

Die Ausbildung des elastischen Fasernetzes richtet sich nach der Verschiebbarkeit der Haut an der untersuchten Stelle. Als Beispiel für die beiden Extreme, eine fast gar nicht gegen die Unterlage verschiebliche, und eine ausserordentlich verschiebliche, dienen die Haut an der Palma manus und am Praeputium.

An der Palma manus zeigt sich zunächst auf der Fascie, dieser anliegend, ein mehr weniger dickes Netzwerk von elastischen Fasern. Von diesem suprafascialen

---

1) Monatshefte für prakt. Dermotol. 1892. Suppl.
2) Monatshefte für prakt. Dermatol. 1892. Suppl.

Netz gehen zahlreiche Fasern nach unten, die Fascie verschieden steil durchbohrend; diese bilden oft ein zweites dünnes Fasernetz innerhalb der Fascie, oder sie gehen direkt zu einem Fasernetz, das sich unterhalb der Fascie befindet. Von dem suprafascialen Netz ziehen die elastischen Fasern in mächtigen Bündeln aufwärts, geben unterwegs einen grossen Teil ihrer Fasern an das Unterfettgewebe ab, dessen Fettträubchen sie in starken Bündeln umspinnen. An das eigentliche Corium gelangt lösen sich die noch in Bündel angeordneten Fasern in ein zweites Netzwerk auf, das gegenüber dem mächtigen Bindegewebe nur von untergeordneter Bedeutung sein kann. Ein ausgesprochen gradliniger Verlauf ist aufgegeben. In diesem Netzwerk bildet sich je näher nach der Epidermis, desto mehr die Tendenz zu vertikalem Verlauf aus. In der Pars papillaris und in den Papillen selbst gehen diese vertikalen Fasern in ein neues, flächenhaftes, schmales Netz über. Dieses Netz nennt Zenthoefer subpapilläres Netz; Unna hat diese Bildung schon früher beschrieben[1]) und nennt sie subepitheliales Netz. Letzterer Ausdruck scheint mir auch passender und bezeichnender zu sein. Es zieht dieses Netz in geringer Entfernung vom Rete Malphigii, gleiche Richtung mit demselben haltend, in die Papillen bis zu deren Spitze hinauf. Diese Fasern liegen dütenförmig in den Papillen, so dass das Centrum der Papillen keine elastischen Fasern zeigt. Von diesem Netz strahlen zahlreiche feinste Fäserchen radienartig aus, bis zur untersten Lage des Stratum mucosum. Das behauptete Eindringen (Schütz) zwischen die Zellen des Stratum mucosum ist auf Täuschung zurückzuführen.

---

1) Monatshefte für prakt. Dermatol. 1887. Ergänzungsheft S. 59.

Es ist also hier das elastische Gewebe der Subcutis und des Papillarkörpers besonders ausgeprägt, das der Pars reticularis weniger, ganz entsprechend der straffen Fixation der Haut, wobei die Pars reticularis nur wenige Verschiebungen erleidet.

Im Gegensatze hierzu ist am Präputium das Unterhautbindegewebe relativ arm an elastischen Fasern; da eine selbständige Fascie fehlt, fehlen auch die intra- und suprafascialen Bildungen. Dagegen findet sich in der Pars reticularis ein der Oberfläche paralleles Netz von starken Fasern. Von diesem strahlen die Fasern zu dem subepithelialen Netz aus, das aus einer Lage netzartig verknüpfter Fasern besteht. Diese Anordnung ist dadurch zu erklären, dass bei der grossen Verschieblichkeit der Haut des Präputiums die Pars reticularis fortwährenden Lageveränderungen unterliegt, also vieler elastischer Elemente bedarf um in ihre ursprüngliche Lage zurückversetzt zu werden.

Zwischen diesen beiden Extremen bilden die übrigen Hautstellen Uebergänge je nach dem Grade der Fixation. In der Umgebung der Gelenke findet sich eine besonders reichliche Entwicklung der elastischen Fasern und zwar verlaufen dieselben auf der Streckseite in verschiedenen Richtungen sich kreuzend, auf der Beugeseite parallel der Gelenkfalte. Das Netz der Subcutis ist wenig ausgebildet. An der Schädelhaut, wo die Bildung der Papillen ausbleibt, fehlt auch das subepitheliale Netz. — Dasselbe fehlt ebenfalls an der Bauchhaut. Hier ziehen die Fasern direkt aus dem stark entwickelten Filzwerk der Pars reticularis zu den Papillen.

In Bezug auf das Verhalten der elastischen Fasern zu den einzelnen Gebilden der Haut hebt Zenthoefer Folgendes hervor. Lange Faserzüge begleiten die Aus-

führungsgänge der Schweissdrüsen. An den Knäueln verhalten sich die Fasern verschieden, je nach der Localisation. An der Hohlhand und Fusssohle, wo die Knäuel die einzigen selbständigen Gebilde sind, umziehen Faserbündel die Knäuel in weitem Bogen und schliessen dieselben so von den benachbarten Knäueln und Fettträubchen ab, indem sie eine Art Kugelgeflecht um die Knäuel bilden. Neben diesem äusseren Netz findet sich ein zweites dem Knäuel anliegendes, dünneres Netz, das an der Austrittsstelle des Ausführungsganges sich dessen Längsfasern beigesellt. An den meisten anderen Stellen findet sich diese Anordnung nicht, z. B. an der Schädelhaut. Hier, wo die Knäueldrüsen den Haarwurzeln dicht anliegen, werden sie von dem weitmaschigen Fasernetz, das die einzelnen Haarwurzeln von einander scheidet, mit eingeschlossen. An der Brust, wo die Schweissdrüsen mehr in die Länge gezogen sind, treten die elastischen Fasern zu den Drüsen in gar keine Beziehung. Ausserdem umspinnen, ganz unabhängig von der Localisation, zahlreiche Querringe in ununterbrochenen Cirkeltouren mit vereinzelten gegenseitigen Anastomosen in der Membrana propria sämmtliche Drüsengänge. Dieses eigentümliche Fasernetz ist nicht als Kunstprodukt, entstanden durch Quellung und Faltenbildung, aufzufassen, wie Controllversuche mit 2 Procent Salzsäure ohne Orceinfärbung zeigen. Denn bei diesen Versuchen zeigte sich keine Spur der beschriebenen Querringe.

Zu den Haaren treten die elastischen Fasern nicht in so enge Beziehung. Die Faserzüge ziehen z. B. am Kopf zwischen den einzelnen Haarbälgen hindurch, entsprechend dem Verlauf der Bindegewebsbündel an jener Stelle. In der Höhe der Pars reticularis findet sich zwar häufig ein dichtes Faser-

geflecht um jedes Haar, aber je näher dem Fettgewebe, um so spärlicher werden diese Fasern, bis sie im Fettgewebe oft vollständig verschwinden.

Um die Talgdrüsen findet sich constant ein sehr engmaschiges feines Fasernetz.

An den Musculis arrectores pilorum finden sich zunächst gar keine elastische Fasern, ja sie scheinen vor denselben zurückzuweichen. In der Nähe der Pars papillaris aber wird die Muskelsubstanz immer mehr von elastischen Fasern durchsetzt, bis sie allmählich von einer elastischen Endsehne ersetzt ist, die baumartig verästelt in dem Rete subepitheliale ihren Ansatz findet. Aehnliche Bilder liefert die Tunica Dartos.

Auch die quergestreiften Muskeln an Lippe und Augenlid stehen zu den elastischen Fasern in sehr inniger Beziehung. Das Perimysium ist von denselben durchwebt, und jede Muskelfaser von ihnen umgeben.

Die Gefässe sind von einem dichten Fasergewirr umgeben, namentlich die Arterien. Die Intima bildet den Typus einer gefensterten elastischen Membran.

Die Schleimhäute sind sehr arm an elastischem Gewebe, die Bildungen der Pars reticularis und papillaris verschwinden fast ganz.

Dies ist kurz zusammengefasst das Resultat der Untersuchungen Zenthoefers.

Auf Grund genauer Nachuntersuchungen, die ich im Laboratorium der Klinik des Herrn Geheimrat Prof. Doutrelepont auszuführen Gelegenheit hatte, bin ich im wesentlichen zu denselben Resultaten gekommen, wenigstens was die allgemeine Topographie des elastischen Gewebes anbelangt. Die beiden Typen der fest fixierten und der beweglichen Haut sind so ausgesprochen, dass hierüber eine Meinungsverschiedenheit nicht wohl aufkommen kann; ebenso darüber, dass die

übrigen Hautstellen Uebergangsformen zwischen diesen beiden Extremen darstellen. Nur die fascialen Netze habe ich in keinem Falle so ausgebildet gesehen, wie Zenthoefer sie beschreibt. Auf der Fascie aufliegend und in dieselbe eingelagert finden sich sehr zahlreiche, dicke elastische Fasern, die hauptsächlich parallel der Fascie verlaufen; dieselben sind aber nicht in verschiedene Netze scheidbar, wie Präparate von der Bauchhaut an der Rectusscheide, von der Vola manus an der Palmarfascie, von der Planta pedis an der Plantarfascie, vom Oberschenkel an der Fascia lata zeigen.

In Bezug auf die allgemeine Topographie möchte ich sodann noch einige Punkte erwähnen, die Zenthoefer nicht besonders hervorgehoben hat, die mir aber doch von Wichtigkeit für das Verständnis der Struktur des elastischen Gewebes zu sein scheinen. —

Das subepitheliale Netz wechselt je nach der Körperregion ausserordentlich in seiner Mächtigkeit und der Stärke seiner Fasern. Es ist da am stärksten entwickelt, wo die Insulte, die den Papillarkörper treffen, am stärksten sind. So findet sich an der Palma manus sowie Planta pedis ein ausserordentlich stark entwickeltes subepitheliales Netz; mächtige Fasern ziehen in mehreren Lagen parellel dem Rete Malphigii, demselben dicht anliegend und dessen papillären Ausbuchtungen folgend. Von diesem strahlen kurze, feine Fäserchen nach dem Rete Malphigii hin aus. Ein Eindringen von elastischen Fasern zwischen die Zellen des Rete Malphigii habe ich weder hier noch an irgend einer anderen Körperstelle sehen können. Ich muss also Zenthoefer darin beistimmen, dass dies von einigen Autoren (Schütz) behauptete Eindringen auf eine Täuschung zurückzuführen ist. Auch bei patho-

logischen Zuständen der Haut habe ich ein solches Eindringen nirgends gefunden, wie es z. B. Schütz[1]) bei der Psoriasis beschrieben hat.

Im Gegensatz zur Haut der Palma manus steht die des Rückens. Dort ist ein subepitheliales Netz kaum ausgebildet. Nur eine dünne Lage von feinen elastischen Fasern lässt sich hier nachweisen.

An der behaarten Kopfhaut fehlt ein subepitheliales Netz vollständig. Hier wirkt allerdings abgesehen davon, dass die äusseren Insulte gering sind, der von Zenthoefer hervorgehobene Umstand, dass durch die Bildung der Haarbälge die Bildung der Papillen überhaupt fast ganz hintangehalten ist. An der Kopfhaut strahlen feine elastische Fasern direkt vom elastischen Faserwerk des Corium büchelförmig nach dem Rete Malphigii aus.

Ausser diesen beiden Arten der Anordnung elastischer Fasern in der Gegend des Papillarkörpers giebt es noch eine dritte, wie sie sich namentlich am Präputium sehr schön ausgebildet findet.

In einiger Entfernung von dem stratum mucosum zieht am äusseren Blatt des Präputiums eine starke Schicht von kräftigen, innig verflochtenen elastischen Fasern, mit den papillären Ausbuchtungen gleiche Richtung haltend. Hiervon ausgehend steigen lange feine elastische Fasern in geschlängeltem Verlaufe nach dem Rete Malphigii auf. In ganz eigenartigem Gegensatze hierzu steht das subepitheliale Netz des inneren Blattes der Schleimhautseite. Hier zeigt sich sehr schön ausgebildet die Anordnung, wie ich sie bei der Palma manus beschrieben habe. Der Uebergang zwischen diesen beiden Arten der Anordnung ist ein völlig unver-

1) Archiv für Dermatologie u. Syphilis, 1892, S. 758.

mittelter, so dass in einer Papille das Netz in einiger Entfernung vom Rete Malphigii liegt, in der Nachbarpapille an dasselbe dicht herangerückt ist.

Zwischen diesen 3 Hauptgruppen der Anordnung kommen alle möglichen Uebergänge vor, je nach der Verschieblichkeit der Haut an der betreffenden Körperstelle. Bei den einzelnen Individuen ist jedoch das Verhalten an sich entsprechenden Körperstellen sehr verschieden. Das elastische Gewebe differirt hier, wie überhaupt in der ganzen Haut ausserordentlich je nach der Individualität und dem Alter.

In der Haut eines dreimonatlichen Fötus liessen sich elastische Fasern noch nicht nachweisen. Auch an den Gefässen, die nur aus einer Endothellage bestanden, fanden sie sich nicht. Nur zeigt sich die „Basalmembran“ nach Orceinbehandlung als braunrot gefärbte Faser, die sich durch die ganze Länge des Schnittes hindurchzog. Ausserdem fanden sich zwischen den beiden Zelllagen der Oberhaut, die zu jener Zeit vorhanden sind, ähnliche dunkelrote Fasern. Dass diese Gebilde als elastische Fasern anzusehen sind möchte ich nicht behaupten; namentlich da die zu zweit beschriebene Faser innerhalb des späteren Rete Malphigii verläuft, in dem sich ja keine elastischen Fasern finden. Sodann müsste die zuerst beschriebene Membran dem subepithelialen Netz entsprechen. Dem widerspricht aber der Befund beim Neugeborenen, bei dem das subepitheliale Netz noch fehlt, was sich vielleicht daraus erklärt, dass das Fruchtwasser jeden äusseren Insult bis zur Geburt abhält. Wohl aber finden sich beim Neugeborenen in der übrigen Haut zahlreiche elastische Fasern, namentlich in der Gegend um die Gefässe; auch an den Drüsenausführungsgängen liess sich die Längsfaserschicht deutlich nachweisen. Jedoch

sind die elastischen Fasern nicht ebenso angeordnet wie beim Erwachsenen; sie scheinen durchweg kürzer zu sein und ausserdem noch einen mehr regelmässigen Verlauf zu nehmen. Sie ziehen nicht in allen Richtungen mannigfach sich kreuzend, sondern wesentlich in einer Richtung. In der Achselhöhle ist dadurch die Anordnung, wie sie sich auch später noch an der Beugeseite der Gelenke findet, besonders deutlich ausgeprägt. Beim Erwachsenen scheint mit dem Alter wieder eine allmähliche Abnahme der elastischen Fasern stattzufinden, wenigstens finden sich bei Individuen verschiedenen Alters ganz auffallende Unterschiede. Am auffallendsten war mir derselbe bei zwei Präparaten vom Labium minus. Ein Labium von einer 48jährigen Frau zeigte eine sehr spärliche Ausbildung des elastischen Fasernetzes. Nur in der Nähe der Gefässe war dasselbe einigermassen ausgebildet, auch hier nur aus ganz feinen Fasern bestehend. Das subepitheliale Netz war fast ganz geschwunden, namentlich auf der Seite, die dem Labium majus anliegt.

Ein anderes Labium von einem jugendlichen Individuum zeigte eine sehr reichliche Menge von elastischen Fasern. Nicht nur um die Gefässe herum fanden sich dicke Netze, sondern auch allenthalben den Bindegewebszügen folgend; das subepitheliale Netz war stark entwickelt.

Ein ähnliches Verhalten, wie ich es für die Kopfhaut beschrieben habe, beschreibt Zenthoefer für die Bauchhaut; er will hier überhaupt kein subepitheliales Netz gefunden haben. Im Gegensatz hierzu war bei allen Präparaten der Bauchhaut, die ich gesehen habe, ein subepitheliales Netz vollständig von dem Fasersystem des Corium abgesetzt, teilweise sogar sehr stark entwickelt.

Die eigentümliche Anordnung der elastischen Fasern an den Beugeseiten der Gelenke, die Zenthoefer beschreibt, kann ich dagegen nur bestätigen. Die Achselhöhle des neugeborenen Kindes zeigte dieselbe, wie schon erwähnt, sehr deutlich. Ausserdem war sie an allen übrigen untersuchten Gelenken vorhanden; am deutlichsten allerdings bei einer pathologischen Veränderung, bei einer später noch genauer zu beschreibenden Elephantiasis.

Was nun die spezielle Topographie der elastischen Fasern, ihr Verhalten zu den einzelnen Organen der Haut, betrifft, so bin ich in manchen Punkten zu anderen Resultaten gekommen, wie Zenthoefer.

Die Ausführungsgänge der Schweissdrüsen werden von langgestreckten Längsfaserzügen allenthalben begleitet. Bei den Knäueln der Schweissdrüsen ist das Bild kein so einfaches. Die Menge des elastischen Gewebes, die in Beziehung zu den Knäueln tritt, ist ausserordentlich verschieden je nach der Lokalisation; in allen Präparaten aber fand sich nur das feinfaserige Netz, das Zenthoefer als drittes beschrieben hat, und nicht die beiden äusseren Netze, die die Knäuel umgeben sollen. Wohl sieht man an Schnitten von der Vola manus und Planta pedis, dass die Knäuel, ebenso wie die Fettläppchen durch dicke Faserbündel von einander geschieden werden, aber diese Faserbündel verlaufen so, dass man deutlich sieht, dass die Knäuel sich zwischen dieselben gewissermassen hineingezwängt, dieselben auf die Seite gedrängt haben. Von einem Netz, das die Knäuel umspinnt, sieht man nichts. Ja es macht manchmal den Eindruck, als wenn die elastischen Fasern vor den Drüsenknäueln zurückwichen, namentlich da, wo die Knäuel nicht zahlreich sind, sondern nur vereinzelt zwischen dem Bindegewebe der

Haut liegen. Dies lässt sich dadurch erklären, dass an diesen Stellen die Knäuel zwischen Fasern liegen, die da, wo sie nicht durch andere Organe behindert sind, einigermassen parallel verlaufen. Diese Fasern bekommen durch die Einlagerung der Drüsenknäuel naturgemäss keine halbkugeligen, sondern halbspindelförmige Ausbuchtungen, deren Spitzen nicht von Drüsensubstanz ausgefüllt sind. Auf dünnen Schnitten, wo die spindelförmigen Ausbuchtungen, beiderseits abgeschnitten sind, kommt dann dieses scheinbare Zurückweichen zu stande. Dieser Befund beweist also auch, dass von einem netzförmigen „Umspinnen" keine Rede sein kann.

Das feinfaserige Netz, das die Drüsenknäuel umgiebt, ist ausserordentlich verschieden stark ausgebildet. Während man an einigen Körperstellen nur hier und da ein feines Fäserchen den Drüsengang spiralig umziehen sieht, sind an anderen die Drüsenknäuel vollständig eingehüllt in ein Netz von feinen Fasern. Es scheint als ob die Fasern da am reichlichsten wären, wo die Drüsen am stärksten entwickelt sind. So fanden sie sich am schönsten in der Haut der Achselhöhle (Fig. 1); hier, wo das ganze Unterhautzellgewebe fast nur aus Drüsenknäueln besteht, lassen sich sogar deutlich zwei Schichten von elastischen Fasern unterscheiden, eine Circulärschicht und eine weniger starke Längsfaserschicht. Diese doppelte Schichtung fand sich auch deutlich an der Fingerkuppe, weniger deutlich an der Fusssohle.

Um die Haarbälge herum findet sich wenigstens in der Pars reticularis eine starke Anhäufung von elastischen Fasern; häufig lassen sich deutlich mehrere koncentrische Faserschichten unterscheiden. Nach dem Unterhaut-Fettgewebe zu verlieren sich die elastischen

Fasern allmählich, so dass im Fettgewebe selbst ein deutliches Fasernetz nicht mehr nachzuweisen ist, wohl aber lassen sich meist deutlich einzelne Fasern bis zur Haarpapille hin verfolgen.

Die Talgdrüsen sind konstant von einem ziemlich entwickelten feinfaserigen Netz umflochten.

Die glatten Muskelfasern der Haut stehen in sehr inniger Beziehung zu den elastischen Fasern. Die Musculi arrectores pilorum geben hierfür ein sehr schönes Beispiel. Diese sind in ihrem Verlaufe durch die Pars reticularis fast ganz frei von elastischen Fasern. Nach der Pars papillaris zu treten dann allmählich feine elastische Fasern auf, die parallel mit den Muskelfasern verlaufen. Erstere nehmen an Zahl und Stärke zu, verschmelzen auch unter einander zu dicken elastischen Streifen. Je mehr sie zunehmen, desto mehr nehmen die glatten Muskelfasern ab, bis schliesslich ein dicker elastischer Strang an die Stelle des Muskels getreten ist. Dieser verästelt sich bald baumförmig; die einzelnen Aeste strahlen nach dem Stratum mucosum zu aus. So ist also dieser elastische Strang funktionell die Endsehne des Muskels, aber nur funktionell, denn an keiner Stelle liess sich der Uebergang einer elastischen Faser in eine glatte Muskelfaser nachweisen; die elastischen Fasern sind nur dütenförmig über den Muskel übergestülpt. Eine ähnliche Beziehung zwischen Muskel und elastischen Fasern findet sich auch an der Ansatzstelle der Arrectores pilorum; hier geht die „elastische Endsehne“ in das elastische Netz der Haarbälge über. Auch an der Tunica Dartos liess sich ein Uebergang einer elastischen Faser in eine Muskelfaser nicht nachweisen, wohl aber ein inniges Umflochtensein.

Auch der Uebergang der elastischen Fasern in

irgend eine andere Zelle, sei es Bindegewebskörperchen, sei es Drüsenzelle oder Epithelzelle, liess sich nirgends nachweisen. Ich kann also den Beobachtungen, die Schütz gemacht hat, nicht beistimmen. Schütz hat allerdings auch mit einer anderen Färbemethode gearbeitet.

Für die Ansicht, dass die elastischen Fasern die Muskelfasern nur umspinnen, spricht auch noch ein anderer Befund. In den Schweissdrüsen der Achselhöhle lässt sich deutlich eine Schicht von glatten Muskelfasern nachweisen. Diese liegt nach aussen von dem specifischen Drüsenepithel. Um diese glatten Muskelfasern herum verlaufen die beschriebenen elastischen Fasern. Auf Querschnitten zeigte sich nun, dass die einzelnen glatten Muskelzellen in Ausbuchtungen der elastischen Fasern lagen, so dass sie in ihrer halben Peripherie von denselben eingeschlossen waren. Diese Anordnung scheint sehr geeignet den glatten Muskelzellen bei ihren Contractionen Fixationspunkte zu geben. Hier findet aber sicher nur ein Umspinnen statt.

Eine ähnliche Anordnung findet sich auch bei den Gefässen, wenigstens zeigen hier die elastischen Querfasern dieselbe wellenförmige Anordnung, nur sind die Verhältnisse hier wegen der massenhaften Anhäufung von Muskelzellen und elastischen Fasern nicht so klar, wie bei den Schweissdrüsen.

Die innige Beziehung zwischen quergestreifter Muskulatur und elastischen Fasern zeigte sich überall auf das deutlichste. Jede Muskelfaser ist von feinen elastischen Fasern dicht umsponnen, wie Durchschnitte durch die Lippe zeigen. Dies Verhalten spricht dafür, dass auch bei den glatten Muskeln nur ein Umspinnen stattfindet.

An den Blutgefässen findet sich wohl die stärkste

Anhäufung von elastischen Fasern. Schon die kleinen Gefässe zeigen ein deutliches Netz, das sich meist in eine Längs- und Querfaserschicht trennen lässt. Bei den grösseren Gefässen findet entsprechend der Muskulatur eine Zunahme der elastischen Fasern statt; und zwar werden sowohl die einzelnen Fasern dicker, also auch die Schichten zahlreicher, so dass man auf Querschnitten eine ganze Reihe koncentrischer, typisch wellenförmiger Querschichten, auf Längsschnitten zahlreiche Längsfasern sieht. Die „Intima" ist nach den Lehrbüchern von Kölliker und Anderen, sowie nach Zenthoefer der Typus einer gefensterten Membran Dies ist nur so zu verstehen, dass zur Intima ausser dem Endothel auch noch die innerste Schicht der Media gerechnet wird. In dieser Schicht sind die elastischen Fasern nun zwar besonders reichlich entwickelt, aber von einer gefensterten Membran kann, wenigstens nach den Bildern, die ich bei der Orceinfärbung gesehen habe, keine Rede sein. Die elastischen Fasern der „Intima" sind dick, wenig gewellt, verlaufen im wesentlichen parallel der Längsachse der Gefässe; sie gehen zwar Anastomosen mit einander ein, diese sind aber gerade an den grösseren Gefässen sehr spärlich.

Eine besondere Beziehung der elastischen Fasern zu den Nerven der Haut liess sich nicht nachweisen; die Nerven durchziehen das Corium ganz unbeeinflusst durch die Richtung der elastischen Fasern. Wohl aber zeigten Präparate von der Fingerkuppe, dass die Merkel'schen Körperchen von einem dichten Geflecht umgeben waren, das bedeutend stärker war als das subepitheliale Netz in den anliegenden Papillen.

Dies ist im allgemeinen die Topographie der elastischen Fasern in der normalen Haut. Ueberall sind sie gewissermassen nach dem Prinzip angeordnet, die

Elasticität der Haut zu wahren, ihre Widerstandsfähigkeit gegen mechanische Insulte zu erhöhen.

Ueber das Verhalten dieser Fasern bei den verschiedenen pathologischen Zuständen der Haut, und über die Einflüsse, die sie in ihrer Function, ihrem Bau und ihrer Anordnung schädigend beeinflussen, findet sich in der Litteratur eine grosse Reihe von Angaben, auf die ich später noch näher eingehen muss. Eine grössere Arbeit, die sich namentlich auch mit der Frage beschäftigt, wodurch die elastischen Fasern zu Grunde gehen, ist von Du Mesnil[1]) anfangs dieses Jahres veröffentlicht worden. Auf Grund seiner Untersuchungen stellt Du Mesnil die Behauptung auf, die Entzündung sei das zerstörende Agens und zwar durch ihre chemischen Entzündungsprodukte, welche die elastischen Fasern gewissermassen verdauten. Ausserdem erwähnt er zwei andere Möglichkeiten, welche schädigend eingreifen könnten; die Erhöhung des Gewebsdrucks könnte eventuell einen Druckschwund der elastischen Fasern hervorrufen, oder die proliferirenden Bindegewebszellen könnten eine Auflösung derselben bewirken. Du Mesnil glaubt aber diese beiden Möglichkeiten nicht als Ursachen gelten lassen zu dürfen. Was die Auflösung durch proliferirende Bindegewebskörperchen anbetrifft, so muss ich Du Mesnil vollständig recht geben. Man müsste sich diesen Vorgang vorstellen analog dem Vorgang bei der Funktion der Osteoklasten; jedenfalls müsste dann der Schwund der elastischen Fasern proportional sein der Zunahme der Bindegewebskörperchen; hierfür finden sich aber absolut keine Anhaltspunkte; ein Schwund der elastischen Fasern zeigt sich einerseits in noch höherem Masse wie bei zelliger Infiltration, bei Wucherungen von Epithelzellen,

1) Archiv für Dermatologie u. Syphilis, 1893, Nr. 4.

bei Epitheliomen, Carcinomen, anderseits kommt vollständiger Schwund der elastischen Fasern ohne wesentliche Zellvermehrung vor, z. B. bei einzelnen Fibromen und in einzelnen elephantiastischen Wucherungen.

Ganz anders verhält es sich mit der Erhöhung des Gewebsdruckes. Von vorne herein ist die Annahme einer chemischen Auflösung wenig wahrscheinlich. Denn die elastischen Fasern zeichnen sich ja gerade durch eine sehr grosse Widerstandsfähigkeit gegen die uns bekannten chemischen Reagentien aus, die so gross ist, dass sie zu den zuerst gebräuchlichen Darstellungsmethoden verwandt wurde. Man müsste also annehmen, dass bei der Entzündung ein ganz specifischer Stoff entstehe, der die elastische Substanz zerstöre. Es ist also wohl gerechtfertigt, diese Frage auf Grund des vorhandenen Materials, sowie von neuen Untersuchungen noch einmal eingehend zu erörtern, zumal da sich in der Arbeit Du Mesnils manche Unklarheiten finden, sowie Angaben, die eine andere Deutung recht wohl zulassen.

Für die Beantwortung der Frage ist von wesentlicher Bedeutung die Klarstellung der Begriffe: Entzündung und Erhöhung des Gewebsdrucks. Bei der Entzündung kommt für diese Frage in Betracht die Entstehung eines differenten Exsudates in den Bindegewebsmaschen, sowie die Auswanderung von Leukocyten und die Proliferation der Bindegewebszellen.

Bei der Erhöhung des Gewebsdrucks unterscheide ich zweierlei: erstens die bei akuten Processen durch gewissermassen abgekapselte Exsudale entstehenden cirkumskripten Druckerhöhungen, zweitens die durch chronische Processe, sei es Exsudate, wie beim chronischen Oedem sei es ungleichmässige Hypertrophie von Gewebstheilen, wie bei zahlreichen Neubildungen, hervorgerufene.

Aus dem bis jetzt Gesagten geht schon hervor, dass die Entscheidung der Frage nicht zu fällen ist auf Grund der Untersuchung von möglichst vielen Entzündungen, da sich bei diesen in Folge des Exsudats und der zelligen Infiltration auch eine Erhöhung des Gewebsdrucks findet, sondern dass die Untersuchung von möglichst vielen nicht oder nur wenig entzündlichen Veränderungen der Haut uns lehren muss, ob ein Schwund der elastischen Fasern vorkommt unter Umständen, wo der erhöhte Gewebsdruck sicher das allein wirksame war. Diese Fehlerquelle hat Du Mesnil nicht vermieden, denn er hat eigentlich nur eine einzige nicht entzündliche Affektion untersucht, nämlich eine Elephantiasis. Zeigt nun ausserdem das Verhalten bei Entzündung keine Anhaltspunkte dafür, dass der Schwund der elastischen Fasern an den Stellen der stärksten Entzündung am intensivsten ist, so dürfte dann die Frage wohl entschieden sein.

Als sehr geeignete Untersuchungsobjekte bieten sich die unter dem Namen Naevi zusammengefassten kongenitalen Hautanomalien dar, insofern als eine Entzündung bei denselben nicht oder nur in geringem Masse ausgesprochen ist. Ein einheitlicher Befund ist hier aber nicht zu erwarten, da unter dem klinischen Namen „Naevi" die allerverschiedensten Hautanomalien zusammengeworfen werden, z. B. cirkumskripte Elephantiasis, Talgdrüsenhypertrophie, Schweissdrüsentumoren, Fibrome.

Zunächst untersuchte ich einen Naevus verrucosus. Der mikroskopische Befund war folgender: Im wesentlichen beteiligt ist das Corium. Das Stratum mucosum ist etwas verbreitert; im Corium liegen Quer- und Längsschnitte von Drüsenschläuchen. Die Ge-

schwulst ist eine Knäueldrüsenhypertrophie. Die wenig mächtigen Bindegewebsbündel zwischen den Drüsenschläuchen zeigen starke zellige Infiltration. Das Unterhautzellgewebe ist normal. — Die elastischen Fasern sind im Unterhautzellgewebe in normaler Zahl und Anordnung vorhanden; in den tieferen Schichten des Corium, soweit sie nicht von Drüsenschläuchen erfüllt sind, sind sie auch vorhanden, nur zeigen sie nicht die normale Schlängelung, sondern sind gerade, etwas spitz zulaufende, den Augencilien in der Form vergleichbare Gebilde. In der eigentlichen Tumormasse sind die elastischen Fasern sozusagen ganz geschwunden. Nur hier und da ziehen einzelne, ebenfalls starre, lang ausgezogene elastische Fasern zwischen den Drüsenausführungsgängen nach dem Papillarkörper zu.

Ein Naevus papillosus von der Brust zeigte keinen einheitlichen Bau, die normale Haut geht allmählich in den Tumor über, das Stratum mucosum wird höher, die Zapfen desselben breiter; in den Papillen zeigt sich allmählich zunehmende zellige Infiltration. Diese greift auch auf das Corium über, nimmt hier an Stärke und Ausdehnung zu, so dass schliesslich das ganze Corium ausgefüllt ist von Zellen, die die Bindegewebsbalken bis auf einzelne Inselchen verdrängt haben. Diese starke Infiltration lässt allmählich nach, das Stratum Malphigii flacht sich ab, die papillären Ausbuchtungen schwinden fast ganz. Statt dessen treten Zellgruppen auf, die immer zahlreicher werden. Diese Zellgruppen sind regelmässig angeordnet fast schachbrettförmig, zeigen deutliche Lumina und sind also als angiomatöses Gewebe aufzufassen. Dementsprechend ist auch das Verhalten der elastischen Fasern je nach dem Teil des Präparates sehr verschieden. In der angrenzenden normalen Haut ist das subepitheliale Netz

stark ausgebildet. Im Corium verläuft ein reichliches Geflecht von geschlängelten Fasern, die meist nach kurzem Verlauf die Ebene des Schnittes verlassen. Mit zunehmender Hypertrophie des Stratum mucosum und zelliger Infiltration der Papillen wird das subepitheliale Netz spärlicher, bleibt aber in dem ganzen papillomartigen Teil des Tumors erhalten; nur zeigen die sehr dünnen Fasern nicht mehr die normale Schlängelung, sondern sind fadenförmig ausgezogen. Im Corium sind die elastischen Fasern anfangs noch normal; entsprechend der zelligen Infiltration schwinden sie auch hier immer mehr, stellenweise sogar vollständig. In dem angiomartigen Teil ist das subepitheliale Netz geschwunden. Entsprechend der Schachbrettform sieht man bei schwacher Vergrösserung die einzelnen Zellgruppen umgeben von dunkel gefärbten Streifen, die sich bei starker Vergrösserung auflösen in ein enges Geflecht von dünnen elastischen Fasern, die alle den eigentümlich starren Bau zeigen. Ein Eindringen in das Angiomgewebe hinein liess sich nicht nachweisen.

Bei einem Naevus pigmentosus findet sich, ausser der abnormen Ablagerung von Pigment in den obersten Schichten des Corium, zunächst eine Wucherung der Papillen; in denselben finden sich nur wenige zellige Elemente. In den obersten Schichten des Corium liegt Angiomgewebe, welches die Bindegewebsbündel fast ganz verdrängt hat. Die untere Schicht des Corium zeigt wenige Bindegewebszellen. Die Bindegewebsbündel sind breit gewellt; zahlreiche Schweissdrüsen, Haarbälge, Talgdrüsen sind eingelagert.

Das subepitheliale elastische Netz ist stark ausgebildet, jedoch sind die einzelnen Fasern dünn, kaum geschlängelt, in die Länge gezogen, entsprechend der Verlängerung der Papillen. In dem angiomatösen Teil

findet sich ein sehr dichtes Netz von dünnen, cilienartigen Fasern, die die einzelnen Zellgruppen umspinnen; sie sind bedeutend zahlreicher wie die Bindegewebsfasern, welche einen starken Schwund aufweisen. In dem weniger veränderten Teil des Corium liegen zahlreiche, ebenfalls starre, zugespitzte Fasern.

Bei einem Naevus pilosus war das Bild folgendes: Das Stratum mucosum ist niedrig. Die interpapillären Fortsätze sind lang, weit in das Corium hineinragend. Zahlreiche Haarbälge senken sich in die Tiefe. Im Corium finden sich zahlreiche Haarbälge und Talgdrüsen, sowie vereinzelte Schweissdrüsen. Ausserdem findet sich dort Angiomgewebe. Dasselbe ist in der Gegend der Papillen spärlich, nach der Tiefe zu füllt es fast den ganzen Raum, der zwischen Haarbälgen und Drüsen frei ist, aus. Im untersten Teil des Corium macht das Angiomgewebe einer starken zelligen Infiltration Platz. Im Unterhautzellgewebe finden sich ausser den Haarwurzeln zahlreiche Bündel von quergestreifter Muskulatur. Die elastischen Fasern bilden ein dickes subepitheliales Netz; dasselbe begleitet die Haarbälge bis an die untere Grenze des Corium. Auf das subepitheliale Netz folgt eine Schicht, in der nur wenige feine elastische Fasern liegen; diese entspricht dem Teil des Corium, in welchem kein Angiomgewebe liegt. In dem Angiomgewebe liegen die elastischen Fasern in derselben Anordnung, wie sie für den Naevus papillosus vorher beschrieben ist. Dieser Teil des Corium geht allmählich in den stark zellig infiltrirten Teil über. Dementsprechend verliert sich die regelmässige, schachbrettförmige Anordnung der elastischen Fasern ebenfalls; es resultirt allmählich ein ausserordentlich dichtes Netz von starren, völlig ungeschlängelten Fasern. Im Unterhautzellgewebe sind die

einzelnen Muskelbündel von einem dichten, feinen elastischen Netz umgeben.

Naevus papillosus vom Halse. Der Tumor sass breitbasig der Unterlage auf. Nach dem mikroskopischen Befund ist der Tumor im wesentlichen ein Papillom. Die Papillen sind lang ausgezogen, baumförmig verästelt. Das Rete Malphigii ist dementsprechend hypertrophirt. Die Hypertrophie beschränkt sich auf die obersten Schichten des Corium. In dem übrigen, normalen Corium fanden sich zahlreiche Talg- und Knäueldrüsen. Die elastischen Fasern sind in dem nicht gewucherten Teil des Corium normal. In den hypertrophirten Papillen liegt ein feines elastisches Netz dem Stratum mucosum dicht an, bis in die äussersten Verzweigungen der Papillen reichend; die Fasern dieses Netzes sind ausserordentlich dünn, lang ausgezogen. Innerhalb der Papillen und zwar nach der Basis zu finden sich ausserdem noch vereinzelte feine, starre Fasern.

Aus diesen Beobachtungen, obwohl sie keine mikroskopisch einheitlichen Fälle betreffen, lassen sich einige allgemeine Schlüsse ziehen. Bei den „Naevis" kommt ein teilweises Zugrundegehen der elastischen Fasern zu stande und zwar da, wo das Bindegewebe und mit ihm die elastischen Fasern durch irgend eine Wucherung, sei es von Bindegewebszellen, sei es von Gefässen, oder Drüsen oder Haarbälgen, verdrängt werden. Die elastischen Fasern schwinden aber nicht in demselben Masse wie die Bindegewebsbündel, sondern sie sind widerstandsfähiger. Dies zeigt sich besonders bei den Naevis, deren Hauptmasse typisches Angiomgewebe ist. Dort ist das Bindegewebe fast ganz geschwunden, die elastischen Fasern aber noch in grosser Anzahl vorhanden. Sie bleiben zwar länger bestehen, ändern sich aber in ihrer Anordnung und dadurch in

ihrer Functionsfähigkeit. Thomsa[1]) hat nachgewiesen, dass die Elasticität derselben keine Biegungselasticität ist, sondern dass sie wie Spiralfedern wirken. Diese Wirkung wird also aufgehoben, wenn die normale Schlängelung aufhört. Bei sämmtlichen Naevis, soweit die Haut in denselben verändert war, war dies der Fall. Ausserdem waren die elastischen Fasern überall, wo sie stärker gedehnt waren, anormal dünn; also namentlich in den hypertrophirten Papillen. Eine wahre Hypertrophie, d. h. also wirkliche Neubildung von elastischen Fasern fand sich nirgends, wohl waren dieselben stellenweise sehr zahlreich und dicht aneinander gelagert; dies erklärt sich aber allein schon durch den stärkeren Schwund des Bindegewebes.

Hieraus allein liesse es sich schon beweisen, dass durch partielle Wucherungen, also partielle Druckerhöhung die elastischen Fasern teilweise zum Schwinden gebracht werden. Noch deutlicher wird dies aber aus den Befunden bei einer Reihe von Cutes pendula, bei denen ebenfalls die Entzündung nur gering ist im Verhältnis zur Gewebsneubildung; aber auch hier ist der Befund kein einheitlicher, so dass ich kurz die einzelnen Fälle beschreiben muss.

Cutis pendula I. Stratum corneum bedeutend verbreitert. Im übrigen stellt die Geschwulst ein derbes Fibrom dar, dessen Bindegewebsfasern ohne wesentliche Lücken dicht an einander liegen. Nur ganz vereinzelt finden sich Fettträubchen; drüsige Elemente sind nicht vorhanden, Gefässe dagegen zahlreich; Bindegewebszellen in mässiger Anzahl. Das subepitheliale Netz ist deutlich vorhanden, es besteht aus einem feinen Geflecht dünner elastischer Fasern, das überall dem

1) Vierteljahrschrift für Dermatologie und Syphilis. 1873.

Stratum mucosum dicht anliegt. In dem eigentlichen „Fibrom“ liegen zahlreiche elastische Fasern, die Bindegewebsbalken umspinnend, im wesentlichen ihnen parallel verlaufend. Dieselben sind in den obersten Schichten sehr dünn, nehmen nach der Tiefe an Mächtigkeit zu. Entzündliche Veränderungen an den Gefässen sind nicht nachweisbar.

Cutis pendula II ist ein weiches Fibrom, zwischen dessen Bindegewebsbalken zahlreiche Maschen liegen. Das Stratum mucosum ist schmal, zeigt aber zahlreiche lange papilläre Fortsätze. In den Papillen geringe zellige Infiltration, wenig Bindegewebszellen. Das subepitheliale Netz ist überall vorhanden, stellenweise jedoch sehr dünn. In dem eigentlichen Fibrom sind die elastischen Fasern wenig zahlreich, keinesfalls, analog dem Bindegewebe, gewuchert.

Cutis pendula III zeigt schon makroskopisch einen papillösen Bau. Dementsprechend ist das Stratum mucosum gewuchert, die Papillen sind vergrössert. Der eigentliche Tumor ist ein weiches Fibrom. Das subepitheliale Netz ist überall, wenn auch schwach, erhalten; in dem Fibrom finden sich noch zahlreiche elastische Fasern, jedoch lange nicht entsprechend der grossen Masse von Bindegewebsfasern.

Cutis pendula IV. Der Tumor ist als cirkumskripte Hypertrophie der ganzen Haut, namentlich aber des Fettgewebes zu bezeichnen. Das Stratum mucosum ist normal, die Papillen sind deutlich ausgebildet. In dem hypertrophirten Fettgewebe finden sich natürlich keine elastischen Fasern. Im Corium sind dieselben spärlich, ungefähr in gleicher Anzahl wie in der angrenzenden normalen Haut, aber auf die etwa dreifache Bindegewebsmasse verteilt. Das subepitheliale Netz ist überall vorhanden, jedoch schmaler und aus dünneren

Fasern bestehend als in der angrenzenden normalen Haut.

Cutis pendula V. Papillen sind bedeutend vergrössert, die Zapfen des Stratum mucosum in das Corium hineingewuchert; in den Papillen befinden sich zahlreiche Capillarschlingen. Die Bindegewebsbalken des Corium sind ganz bedeutend verdickt. Die Hauptmasse des Tumors besteht aus Fettgewebe, das zwischen die Bindegewebsbalken allenthalben eingelagert ist. Schweissdrüsen sind in geringer Anzahl vorhanden. Sehr zahlreich sind die Gefässe. In den Papillen liegen sehr zahlreiche elastische Fasern, dieselben sind fein und deutlich nur in der Randzone der Papillen gelegen. Die Bindegewebsbalken sind von einer normalen Anzahl von elastischen Fasern umsponnen; das Verhalten zu den Drüsen und Gefässen ist normal.

Cutis pendula VI. Stratum mucosum breit; Papillen überall stark ausgebildet, teilweise hypertrophirt. Der Tumor besteht aus sehr starken Bindegewebsbalken, die nur wenige Maschen zwischen einander frei lassen. Bindegewebskerne sind unbedeutend vermehrt. An den Gefässen nichts abnormes. Das subepitheliale Netz überall gut ausgebildet. In dem Fibrom finden sich noch zahlreiche Fasern, die die einzelnen dicken Bindegewebsbalken in einem feinen Netz umspinnen.

Cutis pendula VII. Stratum mucosum schmal. Papilläre Fortsätze sind nur vereinzelt angedeutet. Nur an einer Stelle ist das Stratum mucosum breiter und die Papillen eingermassen ausgebildet. Im übrigen ist der Tumor ein derbes Fibrom. Bindegewebszellen sind fast gar nicht vorhanden. Nur an der eben erwähnten Stelle des verbreiterten Stratum mucosum findet sich eine stärkere zellige Infiltration. Die

Vascularisation ist reichlich. — Das subepitheliale Netz ist überall vorhanden, aber an Mächtigkeit sehr variirend. Während es an einzelnen Stellen nur als eine einzige Faser dem Stratum mucosum anliegt, bildet es an anderen Stellen ein inniges Geflecht, von dem aus kleine Fasern nach dem Stratum mucosum ausstrahlen. An der Stelle der Infiltration ist es am stärksten. Hier zeigt sich eine eigentümliche Erscheinung. Während sonst überall das subepitheliale Netz dem Stratum mucosum dicht anliegt, rückt es hier auf eine beträchtliche Entfernung von demselben ab und zwar so, dass zwischen dem Stratum mucosum und dem subepithelialen Netz ein breiter Raum liegt, in dem sich die stärkere zellige Infiltration befindet. In dem eigentlichen Tumor finden sich nur ganz spärliche, dünne elastische Fasern, die die Bindegewebsbündel umspinnen.

Cutis pendula VIII. Der Tumor war mit einem dünnen Stiel mit der Unterlage in Verbindung. An diesem Stiel ist das Stratum mucosum breit, sind die Papillen stark ausgebildet. In dem Bindegewebe findet sich eine ziemlich beträchtliche Rundzelleninfiltration. In dem Tumor nimmt das Stratum mucosum von dem Stiel ausgehend allmählich an Breite ab und werden die Papillen flacher, so dass sie am distalen Ende fast ganz geschwunden sind. In dem Tumor findet sich eine geringe Rundzelleninfiltration, die nach dem Centrum zu stärker wird. Gefässe sind, namentlich im Centrum, zahlreich, um einige Gefässe findet sich geringe Rundzelleninfiltration.

Cutis pendula IX. Derbes Fibrom, in demselben sehr starke Anhäufung von Rund- und Spindelzellen. Stratum mucosum schmal, Papillen flach, stellenweise gar nicht mehr angedeutet. An den Gefässen keine

Veränderungen. Das subepitheliale Netz ist überall erhalten. In dem eigentlichen Fibrom finden sich nur in der Tiefe einige Reste von elastischen Fasern, ausserdem an den Gefässen und zwar annähernd in normaler Anordnung und Anzahl.

In der Litteratur finden sich über das Verhalten der elastischen Fasern bei der Cutis pendula folgende Mitteilungen: Du Mesnil[1]) gibt an, dass er in einem Fibroma molluscum bis zwischen die einzelnen Bindegewebszellen elastische Fasern gefunden habe. Riehl[2]) behauptet das Fehlen der elastischen Fasern in den Fibromen der Haut. Also auch diese Befunde beweisen, dass die elastischen Fasern sich bei den einzelnen Fibromen verschieden verhalten; über den Grund dieses verschiedenen Verhaltens geben sie aber keinen Aufschluss. Die von mir untersuchten Objekte lassen deutlich zwei verschiedene Arten unterscheiden. Bei dem einen hat eine Hypertrophie des Stratum mucosum und der Papillen gleichen Schritt gehalten mit der Hypertrophie des Bindegewebes, teilweise dieselbe sogar übertroffen, so dass ein papillomartiger Bau resultirte. (Fall I—VI.) Bei den anderen ist das Stratum mucosum verschmälert, die Papillen abgeflacht, stellenweise ganz verstrichen, augenscheinlich nicht hypertrophirt, wie das Bindegewebe. (Fall VII — IX.) Offenbar muss in den letzteren Fällen der Gewebsdruck bedeutend erhöht gewesen sein. Entzündliche Erscheinungen fanden sich ausser der Rundzellenanhäufung um einige Gefässe bei Fall VIII, die wohl nicht von Belang für das Wesen des Processes war, nicht. Geradezu beweisend für die

---

1) l. c.

2) Referat in den Monatsheften für Dermatologie, 1893, S. 469.

Druckatrophie der elastischen Fasern ist es nun, dass dieselben gerade in den Fällen, wo offenbar der Innendruck erhöht und infolgedessen die Papillen abgeflacht waren, mehr weniger vollständig fehlen, während sie in den übrigen Fällen erhalten sind. Eine Neubildung von elastischen Fasern hat nirgends stattgefunden. Eine besondere Beachtung verdient der Umstand, dass in sämmtlichen Fällen das subepitheliale Netz erhalten war. Wohl bestand dasselbe stellenweise nur aus einer einzigen Faser, völlig geschwunden war es aber nirgends. Dies ist so zu erklären, dass einerseits die elastischen Fasern hier so verflochten sind, dass sie bei einer Dehnung ohne einen zu starken Zug zu erleiden sich auf einen grösseren Raum verteilen können, dass sodann andererseits das Stratum mucosum einen geringeren Widerstand bietet, so dass der Druck an der Peripherie geringer ist als im Centrum. Die Consistenz der Fibrome zeigt keinen Einfluss, sie hängt ja aber auch mit dem Innendruck nicht zusammen.

Eine andere Gruppe von nicht oder nur wenig entzündlichen Hypertrophien der Haut bilden die Papillome insbesondere der spitzen Condylome und die Verruca. Bei den ersteren war der Befund bei allen untersuchten Objekten vollständig der gleiche. In dem papillär gewucherten Teil sind die elastischen Fasern vollständig geschwunden, auch von dem subepithelialen Netz ist keine Spur mehr vorhanden. Wohl setzt sich das Netz noch eine Strecke weit auf den Basalteil des Papilloms fort; es hört aber sehr bald auf. Dieser Befund stimmt mit dem bei dem Naevus papillosus beschriebenen überein, nur dass bei diesem die Wucherung auf einer früheren Stufe stehen geblieben ist, wo der Druck noch geringer war. — Eine besondere Beachtung

verdient der Befund bei der Verruca. Du Mesnil[1]) sagt hierüber: „Die in die Papillen ausstrahlenden Faserbündel sind kaum noch angedeutet, die Fasern des Corium sind normal; die Verruca senilis verhält sich ähnlich". Für die Papillen beobachtete ich bei meinen Präparaten das gleiche; in dem unter der Warze liegenden Corium fanden sich aber bei meinen Objekten nur ganz wenige feine elastische Fasern, die in keinem Verhältnisse standen zu der in der normalen Haut der analogen Körperstelle vorhandenen Anzahl.

Bei der Tylosis fand Du Mesnil[2]) die elastischen Fasern in allen Teilen intakt; was mit dem Wesen der Krankheit, als einer nur auf das Epithel beschränkten, völlig übereinstimmend ist.

Sehr instruktiv sind die Befunde bei dem chronischen Stauungsoedem, bei denen es sich ebenfalls um eine ganz bedeutende Druckerhöhung handelt, die mit nur geringer Entzündung einhergeht. Als Beispiele untersuchte ich ein chronisch oedematöses Präputium und ein Scrotum von einem an langjähriger Nephritis und Herzfehler Verstorbenen. Im normalen Präputium liegt, wie oben gesagt, ein inniges Geflecht sehr zahlreicher elastischer Fasern, von dem sich deutlich ein subepitheliales Netz unterscheiden lässt. Bei dem chronisch oedematösen Präputium, das auf das etwa fünffache Volumen vergrössert war, findet sich eine sehr starke Erweiterung der Gefässe einerseits und der Lymphspalten anderseits. Die Bindegewebsbündel sind weit auseinander gedrängt. In dem ganzen Präputium findet sich eine geringe zellige Infiltration, namentlich in den Papillen und um die Gefässe. An einzelnen Gefässen lassen sich arteriosclerotische Processe wahrnehmen.

1) l. c.
2) l. c.

Das subepitheliale Netz ist sehr stark entwickelt, namentlich der Unterschied zwischen innerem und äusserem Blatt sehr scharf ausgeprägt. In dem centralen Teil sind die elastischen Fasern fast ganz geschwunden, nur die den Gefässen angehörigen Fasern sind erhalten. Nach der Peripherie zu treten auch hier und da zwischen den Gefässen elastische Fasern auf. Dieser Schwund der elastischen Fasern ist kein scheinbarer, vielleicht hervorgerufen durch Zunahme des Gewebes, wodurch sie auseinandergerückt würden, sondern er ist ein thatsächlicher, da sie an vielen Stellen ganz fehlen oder in keinem Verhältnis stehen zu der überaus grossen Menge des normalen Präputium. Ganz dasselbe Bild liefert das oedematöse Scrotum, nur dass in diesem Falle der Schwund der elastischen Fasern ein noch vollständigerer ist. Das feine Netz, das normaler Weise um die glatte Muskulatur der Tunica dartos vorhanden ist, war nur wenig verändert.

Aehnliche Verhältnisse liefert die Elephantiasis Arabum, die ja auch teilweise auf Stauungsprocesse zurückzuführen ist. Ueber das Verhalten der elastischen Fasern bei dieser Affection finden sich in der Litteratur verschiedene Angaben. Du Mesnil[1]) untersuchte einen Fall von Elephantiasis cruris; er sagt, die elastischen Fasern seien entsprechend der vermehrten Zahl der Bindegewebsbündel neu gebildet, eine Vermehrung der die einzelnen Bindegewebsbündel umspinnenden Fasern sei nicht zu konstatieren; dieselben zeigten nirgends eine Schlängelung, seien dick, straff gespannt. Die hauptsächlichsten Veränderungen fänden sich am subepithelialen Netz. Dasselbe sei erhalten, jedoch durch den verbreiterten Papillarkörper stark von der Epidermis

1) l. c.

abgedrängt und im engen Zusammenhang mit dem Fasersystem der eigentlichen Cutis. Daher seien die in die Papillen ausstrahlenden Faserbüschel ausserordentlich gedehnt, so dass sie als langgestreckte Fasern gegen die Epidermis hinzögen; eine Abnahme der Zahl und Verfeinerung sei an vielen Stellen eingetreten. Eine weitere Angabe findet sich in dem Werke von Esmarch und Kulenkampff[1]), dahin lautend, dass die oberen Schichten des Corium nur wenige Fasern bergen, während in den tieferen Schichten eine massenhafte Entwicklung elastischer Fasern stattgefunden habe. Riehl[2]) behauptet das Fehlen der elastischen Fasern. Soffiantini[3]) sagt von der Elephantiasis Arabum: „Hier befindet sich zwischen Epidermis und eigentlichem Derma eine breite Lage neugebildeten Bindegewebes, durchsetzt von embryonalen Gefässen, ohne elastische Fasern; unter dieser Schicht folgt ein Netzwerk elastischer Fasern, welche an der Grenzschicht zwischen den beiden genannten Lagen terminale birnförmige Verdickungen tragen". Diese Angaben sind nicht geeignet eine klare Vorstellung von dem Verhalten der elastischen Fasern zu geben, da sie nicht alle Stadien der Elephantiasis umfassen. Die Elephantiasis ist eine ausserordentlich mannigfaltige Erkrankung. Sie besteht in einer Neubildung von Bindegewebe, die alle übrigen Gewebe am Wachstum hindert, respektive zur Atrophie bringt. Diesem Processe geht häufig eine Entzündung voran, die mit der späteren Hypertrophie wahrscheinlich in aetiologischem Zusammenhang steht. Verbunden mit

---

1) Esmarch u. Kuhlenkampff, Die elephantiastischen Formen. Verlag von J. F. Richter, Hamburg 1885.

2) Ref. Monatshefte für prakt. Dermatol. 1893, S. 469.

3) Ref. in den Monatsheften für prakt. Dermatol. 1893, S. 525.

der Hypertrophie ist eine oedematöse Durchtränkung, die anfangs überwiegt, später aber zurücktritt gegenüber der Bindegewebszunahme. Diese verschiedenen Stadien bieten natürlich ganz verschiedene Verhältnisse. Eine Untersuchung muss also möglichst alle Stadien berücksichtigen. Ich habe zehn verschiedene Objekte untersucht, von denen allerdings zwei nur von verschiedenen Körperstellen desselben Individuums stammten.

Elephantiasis des Labium minus. Das Stratum mucosum ist verbreitert, die Papillen sind etwas vergrössert. Das eigentlich elephantiastische Gewebe besteht aus Bindegewebsfasern, zwischen denen sich zahlreiche Lymphspalten befinden. Die Gefässe haben ganz bedeutend an Zahl sowie an Stärke zugenommen. In den Papillen findet sich ein starkes zelliges Infiltrat, ebenso um zahlreiche Gefässe; an einzelnen derselben ist das Endothel gewuchert. Schweissdrüsen sind nicht vorhanden. Die Schnitte zeigen eine Unmasse von Mastzellen, die sich bei Orceinfärbung als braunrot gefärbte, grosse, granulirte Zellen sehr deutlich gegen die übrigen hellroten Kerne abheben. Hier handelt es sich offenbar um einen ziemlich frischen Process; deutliche Entzündungserscheinungen verbinden sich mit einer starken serösen Durchtränkung. Die elastischen Fasern sind noch wenig verändert. Das subepitheliale Netz ist sehr stark ausgeprägt nur durch das zellige Infiltrat etwas vom Stratum Malphigii abgedrängt; infolgedessen erscheinen die ausstrahlenden Fasern gedehnt. An den Gefässen zeigen die elastischen Fasern keine Veränderungen, nur scheint es, als ob ihre Anzahl etwas gering sei im Verhältnis zu der Grösse der Gefässe, was sich daraus erklärt, dass die Gefässe stark gedehnt sind. In dem „Tumor“ verlaufen zahlreiche elastische Fasern, die nur wenig geschlängelt sind. Sie sind bei weitem nicht so zahl-

reich wie im normalen Labium, geschweige denn entsprechend der Bindegewebszunahme (Du Mesnil) vorhanden.

Elephantiasis der Clitoris. Papillen sind deutlich ausgebildet. Der Tumor besteht aus Bindegewebe, das in den einzelnen Teilen verschieden angeordnet ist; in den äusseren Partien, die dem Stratum mucosum anliegen, sind sie ziemlich regelmässig meist senkrecht zur Oberfläche verlaufend, zahlreiche aber kleine Spalträume zwischen einander lassend; in derselben Richtung ziehen die Gefässe. In den tieferen Schichten bilden sie ein wirres Geflecht. Die Lymphspalten werden immer zahlreicher und grösser. In dem ganzen Tumor finden sich ungleichmässig verteilt zahlreiche Haufen von Rundzellen, während im übrigen das Bindegewebe zellarm ist. In den Papillen liegen zahlreiche elastische Fasern, die meist büchelförmig in dieselben ausstrahlen. Sie gehen aus von einem deutlichen subepithelialen Netz. Von diesem Netz aus ziehen nicht geschlängelte Fasern, fast senkrecht zur Oberfläche des Tumors, in die Tiefe. Diese Schicht ist im ganzen ziemlich arm an elastischen Fasern. Da wo das Bindegewebe anfängt ein wirres Geflecht zu bilden, gewinnen auch die Fasern diese Anordnung, zugleich werden sie bedeutend zahlreicher. An den Stellen der Anhäufungen von Rundzellen fehlen sie.

Lappen-Elephantiasis vom Kopf. Das Stratum mucosum ist abgeflacht, stark pigmenthaltig; Papillen sind nur angedeutet. Der Tumor ist derb, die Bindegewebsbündel liegen dicht aneinander (keine Saftlücken); in denselben zeigt sich eine starke, gleichmässige, kleinzellige Infiltration, besondere Zellanhäufungen, etwa um die Gefässe, finden sich nicht. Zahlreiche Mastzellen sind vorhanden. Das subepitheliale Netz ist noch überall

angedeutet, wenn auch stellenweise nur aus einer einzigen Faser bestehend. In dem übrigen Teil der Geschwuls finden sich gar keine elastische Fasern, auch nicht um die Gefässe.

Elephantiasis vom Oberarm. Das Stratum mucosum ist stark verbreitert, die interpapillären Fortsätze sind lang ausgewachsen. Dementsprechend sind die Papillen stark gewuchert. Die Neubildung besteht aus Bindegewebe, das wenig Maschen zwischen den einzelnen Balken lässt; dieselbe zeigt eine gleichmässige zellige Infiltration; zahlreiche Mastzellen. In dem Bindegewebe liegen viele Drüsenknäuel, sowie Fetträubchen, vereinzelte Haarbälge, zu denen langgestreckte glatte Muskeln ziehen. Die (injicirten) Lymphgefässe sind sehr stark erweitert, namentlich in den Papillen und um die Knäueldrüsen herum. — Die elastischen Fasern sind in den Papillen nur spärlich vorhanden, in dem übrigen Gewebe sind sie sehr zahlreich, jedoch nur in den obersten und ganz tiefen Partien normal geschlängelt, in den mittleren Partien starr und lang gedehnt.

Elephantiasis vom Dorsum des Handgelenks. Die Oberfläche des Tumors zeigt papillomatösen Bau. Die Papillen sind stark gewuchert. Die dicken Bindegewebsfasern verlaufen fast sämmtlich parallel der Oberfläche; sie sind zu einzelnen Bündeln angeordnet, zwischen denen sich teils grössere Lücken, teils Fettgewebe befindet. Die Lymphgefässe sind bedeutend erweitert und der Zahl nach vermehrt. Die elastischen Fasern sind in den Papillen nur noch angedeutet; in den obersten Schichten verlaufen sie zahlreich in gleicher Richtung mit den Bindegewebsbündeln, dieselben umspinnend. In den ganz tiefen Teilen des Tumors fehlen

die elastischen Fasern fast vollständig, sind nur noch um die Gefässe herum etwas zahlreicher vorhanden.

Elephantiasis vom Dorsum des Daumens. Stratum mucosum ist stark verbreitert, ebenso die Papillen. Die Bindegewebsfasern liegen dicht aneinander; keine bestimmte Richtung einhaltend, bilden sie ein wirres Durcheinander. Es zeigt sich eine diffuse Infiltration mit kleinen Rundzellen, die um die Gefässe etwas stärker ist. Daneben finden sich zahlreiche sogenannte Mastzellen. Vereinzelte Fettzellen und Knäueldrüsen liegen namentlich nach dem Stratum mucosum zu. Die elastischen Fasern sind in den Papillen fast ganz geschwunden, nur hier und da finden sich Reste. Das subepitheliale Netz ist noch deutlich vorhanden, nur liegt es in einiger Entfernung vom Stratum mucosum; es ist offenbar von demselben abgedrängt. In dem obersten Drittel finden sich noch elastische Fasern, alle fast genau parallel der Oberfläche verlaufend. In den tieferen Schichten sind sie bis auf wenige Reste geschwunden.

Elephantiasis von der Ellenbogenbeuge. Die Oberfläche zeigt einen ichthyosisartigen Bau. Die Papillen sind stark gewuchert. Das Stratum mucosum ist niedrig, das Stratum corneum sehr breit. Zwischen den Bindegewebsfasern des Tumors finden sich zahlreiche Lymphräume. Um die Gefässe liegen Anhäufungen von Rundzellen. In den Papillen finden sich reichliche elastische Fasern; das subepitheliale Netz ist deutlich ausgebildet. In den tieferen Schichten finden sich zahlreiche elastische Fasern typisch in der Anordnung, wie sie Zenthoefer für die normale Haut der Gelenkbeugen beschrieben hat, das heisst, die Fasern verlaufen alle parallel der Gelenkachse. Diese Anordnung, die immer nachweisbar ist, habe ich nirgends so scharf

ausgesprochen gefunden, wie hier, was wohl darauf zurückzuführen ist, dass hier durch die Dehnung eventuelle Richtungsdifferenzen ausgeglichen wurden. Die elastischen Fasern sind zwar bei dieser Elephantiasis noch zahlreich vorhanden, aber bei weitem nicht so zahlreich wie in der normalen Haut.

Elephantiasis vom Unterarm. In der Mitte des Präparates sitzt ein verrucöser Tumor. Das Stratum mucosum ist an der Peripherie verbreitert, die Papillen sind gewuchert. Nach der Mitte zu wird das Stratum mucosum schmaler, die Papillen werden länger, das Stratum corneum wird dicker. In dem elephantiastischen Teil liegen die Bindegewebsbalken dicht aufeinander, nur wenige vergrösserte Lymphräume sind vorhanden. In der Tiefe finden sich zahlreiche Fetträubchen. Um die Gefässe herum sind zellige Infiltrationen vorhanden. Das subepitheliale Netz ist an der Peripherie deutlich ausgeprägt, stellenweise etwas vom Stratum mucosum abgedrängt. An der Stelle, die dem warzigen Tumor entspricht, hört dasselbe plötzlich auf. Dort ist auch im Corium die elastische Substanz eine Strecke weit völlig geschwunden. In dem übrigen Corium verlaufen wenig geschlängelte elastische Fasern, an Zahl wesentlich geringer, wie die der normalen Haut des Unterarms.

Elephantiasis vom Fussrücken. (Fig. 4.) Die interpapillären Fortsätze des Stratum mucosum sind zu langen Strängen ausgewachsen, die, sich baumförmig verästelnd, bis tief in das Corium hineinziehen. In den lang ausgezogenen Papillen verlaufen die Bindegewebsfasern senkrecht zur Oberfläche; daran schliesst sich eine Partie an, in der die Bindegewebsbündel alle fast genau parallel der Oberfläche verlaufen; sie werden senkrecht gekreuzt von zahlreichen Gefässen, die von einem deutlichen Gefässnetz, das im wesentlichen parallel

der Oberfläche gelegen ist, ausgehen. Die regelmässige Anordnung der Bindegewebsbalken hört plötzlich auf, genau da, wo das Gefässnetz liegt. Es folgt dann eine Partie, in der die Bindegewebsbalken ein wirres Geflecht bilden. In den tiefsten Schichten verlaufen sie wieder parallel der Oberfläche, zu Gruppen angeordnet, zwischen denen teils Fettgewebe liegt, teils grössere Gefässe verlaufen. In den Papillen zeigt sich eine starke zellige Infiltration, ebenso um fasst sämmtliche Gefässe. An den grösseren derselben, die in den tieferen Schichten liegen, finden sich deutliche endarteriitische Processe. Ist dieses Bild schon sehr merkwürdig durch seine eigenartige Mannigfaltigkeit, so wirkt es durch die Anordnung der elastischen Fasern geradezu frappirend. Schon makroskopisch zeigen mit Orcein gefärbte Schnitte in den oberen Teilen eine hellrote Färbung, von der sich mit einer scharfen Linie die dunkelbraun gefärbten tieferen Partien absetzen. Dementsprechend finden sich in den Papillen und in den oberen Schichten des Corium bis zu dem Gefässnetz keine elastischen Fasern, mit Ausnahme weniger Reste an den Gefässen, von dem Gefässnetz ab tiefer eine sehr grosse Menge. Ganz strichförmig ist die Grenze zwar nicht, sie zeigt den Papillen ähnliche Ausbuchtungen nach dem oberen Teile zu. Diese Ausbuchtungen entsprechen dem Anfang der oben beschriebenen Gefässe, auf die sich die elastischen Fasern noch eine Strecke weit fortsetzen. Die elastischen Fasern sind in grosser Menge in den mittleren und unteren Partien vorhanden, dieselbe Richtung im wesentlichen einhaltend, wie die Bindegewebsbalken, namentlich um die Gefässe herum ausserordentlich zahlreich. In der Tiefe nehmen sie an Zahl etwas ab.

Elephantiasis von der Unterseite der grossen

Zehe. Der Schnitt zeigt an der Oberfläche zottigen Bau. Die Papillen sind stark hypertrophirt. Die Bindegewebsbalken bilden ein wirres Geflecht, wenige Lücken zwischen sich lassend. Die elastischen Fasern sind in den Papillen und in den oberen Teilen des Corium bis auf wenige Reste geschwunden, im mittleren Abschnitt sind sie erhalten, wenn auch spärlich und wenig geschlängelt; in der Tiefe sind sie massenhaft entwickelt, stark gewellt.

Diese Beispiele genügen wohl, um wenn auch nicht mit absoluter Sicherheit, so doch mit Wahrscheinlichkeit einen Schluss auf die bei der Elephantiasis wirkenden Factoren zu ziehen, welche die elastischen Fasern beeinflussen. Eine Erklärung der verschiedenen Bilder durch die Ausscheidung specifischer Entzündungsprodukte chemischer Art ist unmöglich, denn zunächst lassen sich überhaupt nur geringe Spuren von Entzündungserscheinungen nachweisen und zwar meist gerade an den Stellen, wo die elastischen Fasern relativ wenig verändert sind, während sie an den Stellen, an welchen die elastischen Fasern ganz fehlen, überhaupt nicht nachzuweisen sind. Es bleibt also nur die Erhöhung des Gewebsdrucks als Erklärung übrig; dieser genügt aber auch vollständig. In dem Stadium der ödematösen Durchtränkung des Gewebes kommt es zu einer Druckerhöhung und als deren Folge zu einer allgemeinen, gleichmässigen Abnahme der elastischen Fasern, die nur in den Papillen und um die Gefässe herum in grösserer Zahl erhalten bleiben. An dieses Stadium schliesst sich das der Bindegewebshypertrophie an. Diese scheint in den meisten Fällen von den Papillen und den obersten Schichten des Corium auszugehen. Mit dieser Bindegewebsneubildung geht aber keine Neubildung von elastischen Fasern einher. Daraus folgt,

dass diese neugebildeten Partien keine oder doch nur wenige Fasern enthalten, die von dem verdrängten Gewebe herrühren. Diese Verdrängung ist der zweite Punkt der in diesem Stadium in betracht kommt; sie bewirkt zunächst, dass in dem neugebildeten Gewebe noch meist lang ausgezogene Fasern liegen, sodann aber führt sie zu einer Atrophie des ursprünglichen Gewebes. Diese Atrophie macht sich in höherem Masse an dem entschieden weniger widerstandsfähigen Bindegewebe, als in den elastischen Fasern geltend. Die Folge davon ist, dass in diesen Partien das Verhältnis der elastischen Fasern zu den Bindegewebsfasern zu Gunsten der letzteren zunimmt, so dass dort stellenweise ein normales Verhältnis, sogar manchmal eine scheinbare Hypertrophie der elastischen Elemente zu stande kommt. Diese Atrophie nimmt aber immer mehr und mehr zu, so dass schliesslich in einem Endstadium das ganze ursprüngliche Gewebe mit seinen elastischen Fasern verschwunden ist. Diese einzelnen Bilder können sich komplicieren durch ichthyosisartige und verrucöse Wucherungen an der Oberfläche, die dann ein ähnliches Verhalten zeigen, wie in der nicht elephantiastisch veränderten Haut. Die Bindegewebsneubildung scheint ausnahmsweise nicht von den obersten Schichten des Corium, sondern von beliebigen anderen Stellen ausgehen zu können, wobei im übrigen aber ähnliche Folgezustände eintreten; der Befund bei der Elephantiasis vom Dorsum des Handgelenks lässt sich wenigstens nicht gut anders erklären.

Bei allen bis jetzt beschriebenen Affektionen handelt es sich um hypertrophische Zustände der Haut, bei denen gar keine, oder nur unbedeutende Entzündungserscheinungen zu Tage treten. Bei diesen Hypertrophien kommt ausgedehnter Schwund der elasti-

schen Fasern vor, der sich überall leicht durch die Annahme einer Druckatrophie erklären lässt, für den sich andere Erklärungsmomente, insbesondere also die Produktion specifischer Entzündungsstoffe chemischer Natur, die die elastischen Fasern aufzulösen imstande wären, nicht finden lassen.

Diesen hypertrophischen Zuständen der Haut steht eine Reihe anderer, die ich kurz als Atrophien bezeichnen möchte, gegenüber. Zunächst will ich hier erwähnen die Narbe.

Bei einer ungefähr 2 Monate alten Narbe bieten sich folgende Verhältnisse dar. Die Narbe zieht bis tief ins Unterhautzellgewebe hinein; das Rete Malphigii ist im Verhältnis zur umgebenden Haut niedrig, Papillen sind nur angedeutet. Im Corium findet sich ein Geflecht von dicken, fibrillären Bindegewebsbalken, zwischen denselben liegen zahlreiche, ovale bis spindelförmige Zellen; Gefässe sind zahlreich vorhanden. Dieses Narbengewebe geht nicht schroff in die umgebende Haut über, sondern allmählich; die zellige Infiltration wird geringer, bleibt schliesslich nur noch um die Gefässe herum und in den Papillen bestehen, bis sie auch hier verschwindet. Die elastischen Fasern sind vollständig geschwunden. Das subepitheliale Netz, das in der angrenzenden normalen Haut scharf ausgeprägt ist, reicht bis an die Stelle, wo die Papillen verschwinden, wo das Stratum mucosum niedrig wird. Die im Corium zahlreich vorhandenen Fasern brechen plötzlich ab und zwar so, dass diese Grenze eine ziemlich gerade Linie bildet, die mit der andersseitigen nach dem Unterhautzellgewebe zu divergirt. Das so gebildete Dreieck entspricht dem früheren eigentlichen Granulationsgewebe, der eigentlichen Narbe. In dem angrenzenden Corium, das noch mehr weniger starke zellige

Infiltration zeigt, sind die elastischen Fasern erhalten und kaum verändert, nur stellenweise etwas auseinandergedrängt. Auch an den Gefässen, die teilweise deutlich Perivasculitis und Endarteriitis zeigen, sind sie trotz der Entzündung nicht weiter verändert.

Ein etwas abweichendes Bild gab eine $1^1/_2$ Monate alte Narbe von der Glabella. (Fig. 2.) Hier waren die Zellen der Narbe mehr spindelförmig und die Gefässe schon fast alle obliterirt. Die zellige Infiltration um die eigentliche Narbe herum war sehr ausgedehnt. Das elastische Gewebe bricht auch hier scharf ab, jedoch ist es in der Narbe nicht ganz geschwunden. In allen Schnitten sieht man bis mitten ins Narbengewebe hinein Reste von elastischen Fasern. An einigen Stellen zeigen sie typisch die Anordnung, wie sie sich an den Blutgefässen findet. Man sieht dort parallele Faserzüge von ziemlicher Dicke und Länge. Da wo das jetzt obliterirte Gefäss die Ebene des Schnittes verliess, ziehen um diese Längsfasern mehrere concentrische Ringe von Circulärfasern.

Auf Grund dieser Bilder lässt sich eine Vorstellung von den Vorgängen bei der Narbenbildung gewinnen. Die Verwundung hat stattgefunden; die elastischen Fasern sind durchtrennt; sie retrahiren sich vermöge ihrer Elasticität und bewirken so dass Klaffen der Wunde. Nun erfolgt die Bildung von Granulationsgewebe durch Sprossung der Gefässe, Auswanderung von Leucocyten und Abscheidung von Bindegewebsfasern; dieses eigentliche Granulationsgewebe enthält naturgemäss keine elastischen Fasern. Das Bindegewebe des angrenzenden Teils des Corium wird durch die Infiltration mit Leucocyten und neugebildeten Bindegewebskörperchen sammt den in demselben liegenden elastischen Fasern teilweise eingeschmolzen. Letztere

halten aber bedeutend länger Stand, so dass sie, wie in dem zweiten Fall, noch in dem jungen Narbengewebe erhalten sind. Allmählich aber schwinden auch sie vollständig. Dass es sich um eine Verdrängung und Druckatrophie und nicht um eine Auflösung durch die bei einer jeden Vernarbung eintretenden entzündlichen Vorgänge handelt, ist offenbar. Sonst müsste auch in dem angrenzenden entzündlich infiltrirten Teil, und auch an den entzündeten Gefässen, eine, wenn auch nur teilweise, Auflösung der elastischen Fasern stattgefunden haben. Sodann haben in der eigentlichen Narbe gerade um die Gefässe herum die elastischen Fasern am längsten widerstanden, obgleich die Entzündung von den Gefässen ausgeht und in und um dieselben ihren wesentlichen Sitz hat. Die Blutfüllung ist, wie schon oben erwähnt, der Druckregulator, der dies veranlasst.

Nach dem über die eigentliche Narbe gesagten ist es verständlich, dass in der cirkumskripten Hypertrophie von Narbengewebe, dem Narbenkeloid, sowie dem Spontankeloid, die elastischen Fasern bis auf ganz geringe Spuren fehlen; ganz vollständig, wie es Sofiantini[1]) behauptet, fehlen sie allerdings nicht.

Gewisse Aehnlichkeit mit der eigentlichen Narbe haben die Schwangerschaftsnarben, die Striae atrophicae cutis. Ueber das Verhalten der elastischen Fasern in denselben finden sich in der Litteratur verschiedene, teilweise sich widersprechende Ansichten. Küstner[2]) hat behauptet, die elastischen Fasern schwänden.

---

1) l. c.

2) Zur Anatomie der Graviditätsnarben. (Virchow's Archiv 1867.)

Troisier und Ménétrier[1]) haben in der letzten Zeit dasselbe behauptet. Sie sagen es existire in den Striae eine wirkliche Continitätstrennung der Haut, eine Art von Narbe, ein Schwund, eine Dehnung, eine mehr weniger vollständige Zerreissung der elastischen Fasern des Corium, die abgebrochenen Enden rollten sich an der Grenze des Striae zusammen durch den Zug ihrer Elasticität, aber ohne bemerkenswerte Structurveränderung. Im Gegensatze hierzu sagt Langer[2]), die elastischen Fasern blieben in den Striae atrophicae erhalten.

Das Resultat meiner Untersuchung ist folgendes: Bei einer 36jährigen Multipara verlaufen über das ganze Abdomen zahlreiche Graviditätsnarben. Den makroskopisch sichtbaren Striae entsprechend ist das Stratum Malpighii abgeflacht, sind die Papillen fast vollständig geschwunden. Die Bindegewebsbalken, die in der benachbarten Haut ein wirres Geflecht bilden, nehmen allmählich einen gestreckten Verlauf an; sie ziehen ganz regelmässig angeordnet annähernd parallel der Oberfläche der Haut. Diese Veränderung im Verlauf sieht man deutlich an der Stellung der Kerne; diese, auffallend länglich, liegen fast schematisch parallel der Oberfläche, während sie sonst bunt in allen Richtungen durcheinander liegen. Diese Veränderung im Verlauf der Bindegewebsfasern macht sich in einzelnen Striae bis ins Unterhautzellgewebe bemerkbar, an anderen nur in dem oberen Teile des Corium. Die Schweissdrüsenausführungsgänge durchsetzen die Haut nicht senk-

1) Bulletin de la Soc. médic. des hôp. 1887, S. 400, 1888, S. 291. Comptes recid. de la Soc. de Biol. 1887, p. 593. Archiv de méd. expériment., 1889, p 131.

2) Medic. Jahrbücher v. Stricker 1880, S. 49.

recht, sondern schräge, manchmal sogar zickzackförmig. Auch die elastischen Fasern (Fig. 3) nehmen einen der Oberfläche parallelen Verlauf an; sie sind dicht zusammengerückt, so dass Faser an Faser liegt, während sie an den normalen Stellen ein weitmaschiges Netz bilden; sodann sind sie durchweg dicker, wie in der angrenzenden Haut, haben aber dabei ihre normale Schlängelung verloren, so dass sie eigentümlich starre Gebilde darstellen. Diese Veränderung reicht verschieden tief in das Corium hinein, gerade wie die der Bindegewebsbalken. Der Zahl nach sind die elastischen Fasern kaum verändert, nur das subepitheliale Netz ist nicht so stark wie normal, es erscheint mit den Papillen gedehnt, auf eine grössere Strecke verteilt. Von einer Ruptur der elastischen Fasern, wie Troisier und Ménétrier[1]) sie beschreiben, war nirgends etwas zu sehen, ebensowenig von einem Zerfall derselben. Der teilweise Widerspruch, der in diesen Befunden liegt, erklärt sich leicht dadurch, dass die einzelnen Autoren verschiedene Grade von Striae untersucht haben. Bei der starken Dehnung der Haut durch den sich vergrössernden Uterus kommt es zunächst zu einer Aenderung in der Anordnung des Bindegewebes und der elastischen Fasern. Es leuchtet sofort ein, dass diese beschriebene Aenderung eine Ausdehnung auf einen grösseren Raum gestattet. Ist das ausdehnende Moment geschwunden, so ziehen sich die stark gedehnten, also dünneren, Fasern auf ihr normales Volumen zurück, ja sie werden an den Stellen, wo es wirklich zu einer Umlagerung gekommen ist, sogar abnorm dick, da hier der durch den gegenseitigen Halt bedingte Zug fortfällt. Verbunden hiermit ist eine dauernde Functions-

1) l. c.

störung. Tritt diese Dehnung besonders oft ein, oder wird sie besonders hochgradig, oder trifft sie endlich ein Individuum, dessen elastisches Organ weniger widerstandsfähig ist, so wird es zu einer mehr weniger vollständigen Zerreissung der elastischen Fasern kommen können, wobei dann Bilder entstehen, wie Troisier und Ménétrier[1]) sie beschreiben. Das thatsächliche Zerreissen gehört sicher zu den Seltenheiten, denn sonst müsste in jeder Stria die eine oder die andere Faser zerrissen sein. Dies ist aber nicht der Fall.

Bei der Betrachtung dieser durch eine abnorme Dehnung der Haut hervorgerufenen Veränderungen drängt sich unwillkürlich die Frage auf, wie verhalten sich die elastischen Fasern in der angeboren und teilweise durch Uebung abnorm dehnbaren Haut, in der Cutis laxa. Die hierüber angestellten Untersuchungen sind, wie es sich aus der Seltenheit der Fälle von selbst ergibt, nur spärlich. Williams[2]) gibt an, dass das elastische Gewebe fast gar nicht verändert sei, dass es beinahe normal sei in bezug auf Struktur und Mächtigkeit; nur seien die Fasern etwas mehr wellig im Corium, und im Stratum papillare feiner als normal. Er erklärt die abnorme Verschieblichkeit der Haut 1. durch mangelhafte Verbindung mit der Unterlage, 2. hauptsächlich durch eine abnorme Dehnbarkeit der Haut selbst, die er sich so vorstellt, dass „die Streckung einer Anzahl aufgewickelter Strukturen zu einem losen und gefalteten Sack“ erfolgt. Lewin[3]) vermutet, ohne eine mikroskopische Untersuchung, normale Beschaffenheit der Haut

---

1) l. c.

2) Ref. in den Monatsh. für praktische Dermatologie, 1892, XII.

3) Ref. in den Monatsheften für prakt. Dermatol., 1892, S. 577.

bei mangelhafter Anheftung. Du Mesnil[1]) fand die elastischen Fasern der Zahl nach nicht vermehrt, wohl aber die einzelnen Fasern etwas mehr geschlängelt. Aus diesen ziemlich übereinstimmenden Angaben geht hervor, dass die elastischen Fasern wohl ziemlich normal sind. Das stimmt überein mit dem klinischen Bilde, denn die in Falten abgehobene Haut schnellt sofort in ihre natürliche Lage zurück, ein Zeichen dafür, dass die Elasticität der Haut eine normale ist.

Eine eigentümliche Affektion der Haut, die dem Aussehen nach grosse Aehnlichkeit hat mit den Striae atrophicae, hat Jadassohn[2]) zuerst beschrieben unter dem Namen Atrophia maculosa cutis. Es handelt sich hier um narbige Veränderungen der Haut entstanden im Anschluss an chronische Infiltrationen, wie sie sich in der Bildung von cirkumskripten Papeln äusserten. Die mikroskopische Untersuchung ergab ein fast vollständiges Fehlen der elastischen Fasern, nur hier und da fanden sich noch Inselchen von elastischer Substanz, jedoch so, dass an der Peripherie die subepithelialen Bildungen noch erhalten waren, während sie in den tieferen Schichten schon fehlten. Es fanden sich abnorm feine Fasern, die sich beträchtlich matter färbten, und krümelige, feingestrichelte Massen, die vielfach noch in Faserrichtung aufgereiht waren und schwächer gefärbt erschienen; offenbare Zerfallsprodukte. In dem ganzen Bereiche der Affektion fand sich eine zellige Infiltration, die darauf hinweist, dass es sich hier um ganz andere

1) Du Mesnil, Beitrag zur Anatomie und Aetiologie einiger Hautkrankheiten.

2) Verhandlungen der deutschen dermatolog. Gesellschaft. Ergänzungsheft zum Archiv für Dermatologie und Syphilis, 1891, S. 342.

Processe handelt, wie sie bei den Striae atrophicae in Betracht kommen.

An dieser Stelle lässt sich am passendsten, obschon es sich nicht um eine reine Atrophie handelt, die Sclerodermie abhandeln. Hier stehen sich die verschiedensten Angaben gegenüber. Während Arning[1]) die ganze Affektion auf eine Hypertrophie des elastischen Gewebes schiebt, und Köbner[2]) den Schwund der elastischer Elemente behauptet, sagt Du Mesnil[3]), die elastischen Fasern seien in derselben Anzahl vorhanden wie normal, nur an den Stellen, wo junges Granulationsgewebe die Bindegewebsmaschen ausfüllt, seien sie mehr weniger vollständig geschwunden. Riehl[4]) hat im Stadium der Sclerose eine auffallende Wucherung der elastischen Fasern gesehen, die im atrophischen Stadium schwinden. Soffiantini[5]) fand bei Sclerodermie eine starke Vertretung des elastischen Gewebes in allen Stratis, wagt aber nicht, sich darüber auszusprechen, ob es sich blos um ein relativ dichteres Gefüge, infolge von Atrophie des umliegenden Gewebes, oder aber um eine eigentliche Neubildung von elastischen Fasern gehandelt habe, doch neigt er in anbetracht des Reichtums des Unterhautzellgewebes an solchen zu letzterer Ansicht. Die meiner Beobachtung zugänglichen Fälle sind in der Arbeit von Wolters[6]) und Spieler[7]) ausführlicher beschrieben worden. Ich kann mich deshalb im wesentlichen auf eine Rekapitulation des dort Gesagten beschränken. Die untersuchten Fälle befanden sich

1) Würzburger med. Zeitschrift, 1861, II, p. 186.
2) Klin. u. experimentelle Mittheil., Erlangen 1864.
3) Archiv für Dermatologie u. Syphilis, 1893, Nr. IV.
4) l. c.
5) l. c.
6) Archiv für Dermatologie u. Syphilis, 1892, S. 588.
7) Dissertation, Bonn 1885.

schon in dem atrophischen Stadium. Bei denselben war das Corium im ganzen etwas verbreitert und wurde durchsetzt von zahllosen elastischen Fasern, die abgesehen von den in die Papillen aufsteigenden Schlingen, eine Vermehrung sowohl ihrer Zahl wie ihres Volumens erlitten hatten. Was die Vermehrung der Zahl nach betrifft, so glaubt Wolters den Gedanken nicht von der Hand weisen zu dürfen, dass bei der Schrumpfung der Gewebe die Elemente näher aneinander rücken, und dadurch eine relative Zunahme bedingen. Wenn man bedenkt, dass eine wirkliche Vermehrung, das heisst Neubildung der elastischen Fasern für keine einzige pathologische Affektion sich nachweisen lässt, und dass bei der Sclerodermie die Haut sich gerade durch ihren Mangel an Elasticität auszeichnet, so hat die Annahme einer nur relativen Zunahme alle Wahrscheinlichkeit für sich. Die Widersprüche zwischen den einzelnen Angaben werden sich wohl dahin aufklären, dass das elastische Organ, wie bei der Elephantiasis, entsprechend den einzelnen Stadien der Erkrankung Veränderungen erfährt, aus denen die allerverschiedensten Bilder resultiren.

Bei den bis jetzt beschriebenen Affektionen handelt es sich einerseits um hypertrophische, anderseits um atropische Zustände der Haut. Die elastischen Fasern verhalten sich ausserordentlich verschieden, jedoch ist überall das gemeinsam, dass sie da, wo eine Druckerhöhung nachweisbar ist, atrophiren, während irgend ein Einfluss durch specifische Entzündungsprodukte sich nicht nachweisen lässt.

Diesem ziemlich komplicirten Verhalten gegenüber ist das Verhalten der elastischen Fasern bei den heterogenen Neubildungen der Haut ein sehr einfaches. Als Beweismaterial für die Druckatrophie kommen sie

nicht so sehr in betracht, weil bei ihnen die entzündlichen Erscheinungen schon in den Vordergrund treten, aber auch sie geben manche Anhaltspunkte für den Druckschwund und bieten Befunde, die alle ohne Zwang durch die Erhöhung des Druckes erklärt werden können. Durch sämmtliche Geschwülste der Haut werden die elastischen Fasern an den betreffenden Stellen zur Atrophie gebracht, und zwar um so vollständiger, je chronischer der Verlauf der Neubildung ist. Dies ist kurz das Resultat der Untersuchung der verschiedensten Geschwülste der Haut; jedoch bieten sich im einzelnen Verschiedenheiten, die noch näher berücksichtigt werden sollen.

Bei den Sarkomen der Haut sah ich, was übereinstimmt mit den Beobachtungen Riehls [1]), die Atrophie am vollständigsten, jedoch bieten sich auch hier Verschiedenheiten je nach der Art des Sarkoms. Bei einem Grossspindelzellensarkom des Rückens, das Uebergänge zeigt, die als Fibrosarkom zu bezeichnen sind, und welches deutlich von einer fibromatösen Kapsel umgeben ist, alles Zeichen, die gegen ein rasches Wachstum der Geschwulst sprechen, waren die elastischen Fasern vollständig geschwunden, nur in der fibrösen Kapsel waren noch vereinzelte Fasern zu erkennen, die namentlich um die Gefässe der Kapsel etwas reichlicher waren. Die Kapsel war scharf vom Corium abgesetzt. In letzterem waren die elastischen Fasern erhalten, aber nach dem Tumor zu bedeutend spärlicher, wie nach dem Stratum mucosum zu, wo sie in normaler Anordnung und Anzahl vorhanden waren.

In einem Grossrundzellensarkom der Kopfhaut, in das sich zahlreiche Bindegewebszüge hineinzogen, die

1) Monatshefte, 1893, S. 469.

noch nicht durch Tumormasse verdrängt waren, fanden sich innerhalb der Bindegewebszüge noch Reste von elastischen Fasern; auch in dem eigentlichen Tumor lagen solche, darunter ein typischer Kranz, offenbar das Ueberbleibsel eines obliterirten Gefässes. In der den Tumor überziehenden Haut verliefen noch zahlreiche elastische Fasern, allerdings lange nicht in der Masse, wie sie in der normalen Kopfhaut vorkommen. Dagegen war bei einem kleinzelligen Sarkom der Oberlippe, einer Form, die sich gerade durch ihre Malignität auszeichnet, noch eine grosse Masse von elastischen Fasern erhalten, auch hier meist innerhalb der zwischen den Sarkommassen gelagerten Reste von Bindegewebe, jedoch auch innerhalb des eigentlichen Sarkoms, wo das Bindegewebe schon völlig geschwunden war.

Bei den epithelialen Tumoren sind die Verhältnisse nicht ganz so einfach, da hier noch mehr die epithelialen Gebilde von dem bindegewebigen, meist zellig infiltrirten Stroma zu unterscheiden sind. Je nach dem Grade der Verdrängung dieses Stromas sind auch die elastischen Fasern mehr weniger atrophirt; ausserdem spielt auch hier die Malignität eine grosse Rolle, insofern sie sich in einem rascheren Wachstum äussert. Die Consistenz des Tumors scheint keinen Einfluss zu haben, sie hat ja aber auch, wie schon oben erwähnt, mit der Druckerhöhung nichts zu thun. Jedenfalls lassen sich aus den beiden ersten Faktoren die Erscheinungen der Atrophie der elastischen Fasern genügend erklären.

Bei einem Carcinoma mammae, das sich gerade durch sein ausserordentlich rasches Wachstum auszeichnet, fanden sich massenhaft elastische Fasern. Der Tumor, ein sogenanntes Adenocarcinom, bestand aus einer Unzahl von kleinen Epithelnestern, zwischen denen überall breite fibröse Stränge hinzogen. In diesen

fibrösen Strängen verlaufen die elastischen Fasern. An keiner Stelle war ein Eindringen in die Zellnester zu beobachten, die hier und da zu grösseren Complexen verschmolzen waren; in letzteren waren noch Reste von elastischen Fasern vorhanden. Dieses Bild repräsentirt im wesentlichen den ganzen Vorgang bei der Carcinomentwickelung. Wo das Bindegewebe, sei es durch die Carcinomzellen, sei es durch die zellige Infiltration um das eigentliche Carcinom herum, verdrängt wird, bleiben die elastischen Fasern noch eine Zeit lang bestehen, allmählich aber atrophiren sie auch und zwar an einigen Prädilektionsstellen am langsamsten; dies sind die Gefässe, mitunter auch die Schweissdrüsen und die Papillen. Wenn die Gefässe schon längst obliterirt sind, lassen sie sich durch die typische Anordnung der Reste ihrer elastischen Fasern noch nachweisen; in einem Falle zogen zwei Knäueldrüsenausführungsgänge bis weit in die Tumormassen hinein; um dieselben befand sich ein reichliches elastisches Gewebe. Das subepitheliale Netz hält sehr lange stand; in einigen Fällen, bei Epitheliomen namentlich, wo die atypische Wucherung der Zapfen des Rete Malpighii sich allmählich aus einer papillomartigen Wucherung entwickelt und wo durch die hinzutretende zellige Infiltration in den obersten Schichten des Corium die elastischen Fasern in dem übrigen Teil des Corium fast ganz geschwunden sind, lässt sich das subepitheliale Netz bis in das eigentliche Epitheliom hinein verfolgen. Dass die Intensität des Wachstums einen so grossen Einfluss auf die Anzahl der erhaltenen elastischen Fasern hat, lässt sich leicht dadurch erklären, dass der Druck des wachsenden Tumor eine gewisse Zeit gebraucht, um die elastischen Fasern zu vernichten. Wächst er nun rasch, so sind schon viele periphere Tumormassen angelagert, ehe die centralen Fasern völlig

zerstört sind, mit anderen Worten es liegen noch viele Fasern in dem Tumor; bei langsamem Verlauf dagegen sind die elastischen Fasern geschwunden, ehe sich neue periphere Tumormassen gebildet haben.

In Uebereinstimmung mit dieser Annahme waren bei mehreren Cancroiden der Haut, die sich durch ihren relativ chronischen Verlauf auszeichnen, die elastischen Fasern vollständig geschwunden, obgleich zwischen den einzelnen Zellnestern noch Brücken von allerdings stark zellig infiltrirtem Bindegewebe stehen geblieben waren.

Ganz eigentümlich war der Befund bei einem Ulcus rodens. Von dem normalen Teile ausgehend zeigte sich eine allmählich zunehmende und in die tieferen Schichten eindringende zellige Infiltration des Corium, verbunden mit einer zunehmenden Hypertrophie des Stratum mucosum und der interpapillären Zapfen, allmählich übergehend in den carcinomatösen aufgeworfenen Rand. Dieser Rand bestand aus einer grossen Anzahl von Epithelzellnestern, die getrennt wurden durch breite Brücken von zellig infiltrirtem Bindegewebe. Diese Infiltration war etwas geringer in dem Geschwürsgrund, ebenso waren dort nur spärliche Epithelnester. Das subepitheliale Netz war bis an den Rand des Ulcus beinahe unverändert erhalten. Nur an der Stelle der stärksten Infiltration und papillären Wucherung war es bis auf feine Reste geschwunden. Im Corium nahmen die elastischen Fasern zwar etwas an Zahl ab, waren aber noch überall, wo Bindegewebe war, reichlich vorhanden. In den Zellnestern fanden sie sich naturgemäss nicht. Ebenso verhielt sich der Geschwürsgrund. Selbst bis an den schon ganz zerfallenen Rand fanden sich massenhaft elastische Fasern; jedoch färbten sie sich etwas weniger intensiv, auch lagen an zahlreichen Stellen krümelige, fein gestrichelte, typisch braunrot

gefärbte Massen, offenbare Zerfallsprodukte, wie sie von Schmidt[1]) zuerst beschrieben sind. Aus diesem Befund bei Ulcus rodens geht auch wieder deutlich hervor, dass die Entzündung mit ihren chemischen Produkten keine Auflösung der elastischen Fasern hervorruft; denn hier sind dieselben relativ wenig alterirt, ganz entsprechend der sicherlich nicht bedeutenden Druckerhöhung, welche durch das rasche Ulceriren des Tumors verhindert wird.

Eine dritte Gruppe von heterogenen Neubildungen, die tuberculösen Erkrankungen der Haut, zeigen einige interessante Modificationen in betreff des Schwindens der elastischen Fasern, obschon sie im wesentlichen mit den beschriebenen Neubildungen übereinstimmen. Du Mesnil[2]) untersuchte eine teilweise ulcerirte Lupuseruption. Er fand, dass nicht nur in den tuberculösen Granulationen, sondern auch in einer Mantelzone die elastischen Fasern vollständig fehlten, und benutzt dies als Hauptargument dafür, dass bei der Tuberculose eine chemische Auflösung durch specifische Entzündungsprodukte erfolge. Abgesehen davon, dass das Vorhandensein einer Mantelzone auch durch Fortpflanzung des Drucks über den eigentlichen tuberculösen Herd hinaus erklärt werden könnte, also nicht unbedingt beweisend wäre für die Theorie Du Mesnils, ist es namentlich bei der Tuberculose äusserst gewagt, auf Grund einer Untersuchung einen allgemeinen Schluss zu ziehen. Dies eigentümliche Verhalten müsste auch Anderen wohl aufgefallen sein; ich habe aber keine diesbezügliche Mitteilung gefunden. Auf Grund der Untersuchung von 30 verschiedenen Tuberculosen der

1) Virchow's Archiv Nr. 125.
2) l. c.

Haut bin ich zu ganz anderen Resultaten gekommen. Eine Beschreibung der einzelnen Bilder würde natürlich zu weit führen; ich muss mich darauf beschränken, die Resultate kurz zusammenzufassen.

Bei den Scrophulodermata, den Tuberculosen des Unterhautzellgewebes, findet sich ein tuberculöser Tumor, der in das Corium hineinragt, nicht scharf begrenzt ist. Ueber diesem Tumor ist das Corium verdünnt; dasselbe ist zellig infiltrirt. Diese Scrophulodermata wachsen ziemlich rasch, jedenfalls rascher wie die übrigen tuberculösen Erkrankungen der Haut. Die elastischen Fasern (Fig. 5) sind in dem Centrum des Tumors bis auf wenige Reste geschwunden. Nach der Peripherie zu nehmen sie an Zahl zu und gehen allmählich in das geschlossene Netz des Corium über. In dem Corium sind die elastischen Fasern erhalten aber etwas spärlicher, wie normal. An manchen Stellen der Scrophulodermata finden sich typische Reste des elastischen Netzes der Gefässe.

Bei dem als Tuberculose des Corium zu definirenden Lupus handelt es sich um tuberculöse Wucherungen, die meist deutlich aus kleinen Knötchen confluirt sind. Der Process verläuft meist ziemlich langsam; er komplicirt sich häufig mit Zerfall und narbigen Veränderungen der Haut einerseits und hypertrophischen, teilweise elephantiastischen Zuständen anderseits. Demgemäss komplicirt sich auch das Bild in der Anordnung der elastischen Fasern. Im Allgemeinen sind diese tuberculösen Neubildungen sehr arm an elastischen Fasern; nur ganz vereinzelte Reste, ab und zu noch obliterirte Gefässe andeutend, bleiben erhalten. In den meisten Fällen sind sie in den Randpartien etwas zahlreicher; in dem nicht tuberculösen Gewebe des Corium sind sie meist in normaler Anordnung und Anzahl vorhanden. Anders ist es in den Fällen, wo die tuberculösen Neubildungen im narbig

veränderten Corium liegen. Hier fehlen die elastischen Fasern auch mehr weniger vollständig in den nicht tuberculösen Gebieten. Einen solchen Fall scheint Du Mesnil[1]) untersucht zu haben, wenigstens waren dies die einzigen Fälle, welche, wenn auch nur andeutungsweise, die von Du Mesnil beschriebene, Randzone aufwiesen. Dass so komplicirte Bilder nichts für eine Auflösung durch Entzündungsprodukte beweisen, ist selbstverständlich. Bei Lupus hypertrophicus und elephantiastisch gewuchertem Lupus waren die elastischen Fasern auch der Zahl nach verringert und zwar ganz entsprechend den analogen nicht tuberculösen Erkrankungen der Haut. Bei einem solchen elephantiastischen Lupus, der sich durch zahlreiche von den Gefässen sowie Schweissdrüsen ausgehende Tubercel kennzeichnete, fand sich eine ähnliche Anordnung wie bei der Elephantiasis der Fusssohle. Auch hier fand sich in einiger Entfernung von der Oberfläche ein deutliches Gefässnetz, von dem aus zahlreiche Gefässe, die Haut senkrecht durchbohrend, nach dem Stratum mucosum hinführten. Auch hier waren die elastischen Fasern in dieser Randschicht fast völlig geschwunden; nur vereinzelte starre Fäserchen durchzogen dieselbe. (Massenhaft Mastzellen.)

Die dritte Gruppe von tuberculösen Erkrankungen der Haut, das eigentliche tuberkulöse Geschwür, zeigte ungefähr dieselben Verhältnisse. Hier waren die elastischen Fasern bis an den tuberkulösen Heerd unverändert, in demselben aber waren sie nur noch sehr spärlich erhalten; das subepitheliale Netz reichte bis dicht an den Rand des Ulcus.

Die der Tuberkulose in vielen Punkten ähnliche Lepra tuberculosa zeigt eine zellige Neubildung haupt-

---

1) l. c.

sächlich in den obersten Schichten des Corium und um die Gefässe, Haarbälge und Schweissdrüsen herum, in den Tuberceln ähnlicher Anordnung. Auch hier war durch das Tumorgewebe das elastische Netz verdrängt, respektive bis auf Reste zum Schwinden gebracht; jedoch lag dem Stratum mucosum noch ein deutliches subepitheliales Netz an.

Dies im Ganzen einheitliche Verhalten der elastischen Fasern bei den heterogenen Tumoren der Haut zeigt ebenfalls, dass der Grad der Entzündung keinen Einfluss auf den Schwund der elastischen Fasern hat. Gerade bei der Tuberculose, und hier wieder beim Scrophuloderma, wo die Entzündung doch mehr in den Vordergrund tritt, wie bei allen übrigen bis jetzt beschriebenen Affektionen, waren relativ am meisten elastische Fasern erhalten, und zwar gerade an den Gefässen, die doch den Hauptsitz und Ausgangspunkt der Entzündung bilden. Aber auch die direkt entzündlichen Vorgänge zeigen, dass der Schwund der elastischen Fasern durchaus nicht dem Grade der Entzündung entspricht, im Gegenteil in manchen Fällen in direktem Widerspruch steht.

Beim Ulcus molle (Fig. 6), das einerseits als stark entzündlicher Vorgang sich abspielt, bei dem aber anderseits der Verlauf ein äusserst rascher ist, und die Druckerhöhung nur unbedeutend sein kann wegen des fast sofortigen Absterbens und Zerstörtwerdens der Epitheldecke fanden sich in drei untersuchten Fällen übereinstimmend sehr viele elastische Fasern. Bis an den nekrotischen Rand, wo sich die Kerne kaum mehr färbten, ja denselben stellenweise überragend, fanden sich noch zahlreiche Reste. In der Tiefe der entzündlichen Infiltration waren sie noch massenhaft erhalten, stellenweise typisch die obliterirten Gefässe markirend.

Auch da, wo die Entzündung noch keine diffuse war, sondern sich um die Gefässe localisirte, waren sie an den stark entzündlich veränderten Gefässen noch in grosser Anzahl vorhanden, allerdings in typischer Weise verändert. In der entzündlich stark gewucherten Media bildeten sie kein geschlossenes Netz mehr, sondern bestanden aus kleinen stark gewellten konzentrisch angeordneten Stücken; offenbar waren die einzelnen Schichten durch die Wucherung auseinandergedrängt. Diese Veränderung fand sich nicht nur beim Ulcus molle, sondern auch bei allen übrigen Affectionen, die mit entzündlichen Vorgängen an den Gefässen einhergehen.

Bis zu gewissem Grade ähnliche Verhältnisse bietet die Sclerosis Praeputii und das Ulcus durum, nur dass der Verlauf hier ein etwas langsamer und das zellige Infiltrat ausgedehnter ist. Das Verhalten der elastischen Fasern bei dieser Erkrankung hat Du Mesnil[1]) ausführlicher beschrieben. Er sagt darüber folgendes: „An der Stelle der leichtesten Infiltration sind die Fasermaschen nur etwas auseinander gedrängt, im übrigen aber intakt, die Schlängelung ist der stärkeren Spannung wegen nicht mehr so ausgesprochen, wie in der Norm, an den Stellen stärkerer Infiltration werden die Fasern spärlicher, dünner, zeigen nicht mehr ein zusammenhängendes Netz, sondern liegen einzeln, stellenweise schlecht gefärbt, oder zu dichten Knäueln zusammengedrängt, in deren Centrum einzelne Fasern gar nicht mehr zu erkennen sind, sondern nur noch eine diffuse, schwarze Masse sichtbar ist, von der aus einzelne Fasern in die Umgebung ausstrahlen. Diese Faserknäuel sind in der eigentlichen Sclerose ziemlich

1) l. c.

gleichmässig zerstreut und zwar meist im Bereich oder um Gefässe herum, die ihrerseits mit ihrer derben elastischen Membran, trotzdem sie bekanntlich durch den syphilitischen Process den ersten und stärksten Veränderungen unterworfen werden, der auflösenden Kraft der Entzündungsprodukte den stärksten Widerstand leisten. In der Umgebung derjenigen Gefässe aber, die eine hochgradige specifische Vasculitis zeigen oder vollständig obliterirt erscheinen, ist auch das elastische Fasernetz vollständig verschwunden, ja auch die elastische Membran an den grösseren Gefässen ist unsichtbar und es finden sich auch nicht die oben beschriebenen Pigmenthaufen mehr. Das subepitheliale Netz ist, da die Infiltration nicht ulcerirt ist, an einzelnen Stellen, besonders an der Peripherie der Sclerose noch teilweise erhalten, im Centrum jedoch vollständig in Auflösung begriffen".

Bei der Untersuchung einer Reihe von Ulcera dura und Initialsclerosen fand ich im Wesentlichen dieselben Bilder. Die diffusen dunkeln Knäuel mit ausstrahlenden Fasern sah ich nicht; ebenso kann ich nicht bestätigen, dass die elastischen Fasern an den Gefässen mit hochgradiger Vasculitis geschwunden seien, da selbst die völlig obliterierten Gefässe hier gerade wie beim Ulcus molle noch durch deutliche elastische Fasernetze angedeutet wurden. Das subepitheliale Netz war auch in den Indurationen und zwar bis dicht an den Rand des Ulcus erhalten. Interessant ist es, dass Du Mesnil auf den direkten Widerspruch, in dem die Befunde an den Gefässen zu seiner Theorie vom Schwinden der elastischen Fasern durch Entzündungsprodukte stehen, hinweist, ohne irgend eine Erklärung für denselben zu geben.

Auch bei anderen luetischen, also entzündlichen

Erkrankungen der Haut fanden sich auffallend viele elastische Fasern, so bei den luetischen Papeln und breiten Condylomen. In diesen luetisch entzündlichen Papillomen waren die elastischen Fasern bis hoch in die hypertrophirten Papillen hinein erhalten, freilich zu feinen Fäserchen ausgezogen; auch in dem entzündlich stark infiltrirten Corium lagen noch viele elastische Fasern, nur an den Stellen der stärksten Infiltration waren dieselben geschwunden. Dieser ganz auffallende Unterschied gegenüber den vorher beschriebenen nicht entzündlichen Papillomen ist nur zu erklären durch das rascheWachstum der luetischen Papillome. Mit diesem Befunde stimmt ausserdem überein, dass die luetischen Papillome sich ohne nachweisbare Narbe zurückbilden können.

Bei zwei Affektionen, die sich durch starke zellige Infiltration, die rasch in eitrigen Zerfall übergeht, auszeichnen, bei einer Sycosis parasitaria und einer Pustula maligna, waren ebenfalls trotz der starken Entzündung massenhaft elastische Fasern vorhanden. Bei der Sycosis parasitaria, bei welcher sich ausser einer perifolliculären Entzündung eine sehr starke zellige Infiltration des ganzen Corium fand, so dass das Bindegewebe überall fast ganz verdrängt war, lagen selbst an den Stellen starker Infiltration noch sehr viele elastische Fasern. Stellenweise waren dieselben deutlich vom Stratum mucosum abgedrängt und zu dichten Haufen zusammengelagert. Bei der Pustula maligna war die Epidermis durch ein Extravasat von Leucocyten vom Corium abgehoben. Im Corium fand sich eine starke zellige Infiltration. Die elastischen Fasern waren ausser an den am stärksten infiltrirten Stellen noch in grosser Zahl vorhanden. In diesen beiden Fällen fanden sich wieder in reichlichem Masse die oben beschriebenen

krümeligen Zerfallsprodukte. Ein Fall von Erysipel zeigte keine wesentlichen Abweichungen.

Es erübrigt noch die Untersuchung einer Reihe von Erkrankungen der Haut, die sich mikroskopisch durch eine mehr weniger ausgedehnte zellige Infiltration des Corium kennzeichnen, Infiltrationen, durch welche die Bindegewebsbalken und mit ihnen die elastischen Fasern auseinander gedrängt werden. Durch den hierbei ausgeübten Druck kommen die Bindegewebsfasern und die elastischen Fasern zur Atrophie. Von der Ausdehnung und der Dauer der Infiltration hängt es ab, ob die verdrängten Fasern vollständig schwinden, oder zum Teil erhalten bleiben, oder mit anderen Worten ob nach dem Verschwinden der Infiltration eine narbige Veränderung der Haut zurückbleibt oder nicht. Durch das Verdrängtwerden der elastischen Fasern kann an einzelnen Stellen eine scheinbare Vermehrung zustande kommen.

Im einzelnen ist zu den verschiedenen untersuchten Formen wenig zu bemerken. Bei einer Urticaria simplex waren die Bindegewebsbalken durch die seröse Infiltration weit auseinandergedrängt, um die Gefässe, Drüsen und Haarbälge, sowie in den Papillen fand sich eine stärkere zellige Infiltration. Die elastischen Fasern waren nur da, wo die Infiltration am dichtesten war, verdrängt, deutlich gedehnt; sonst unverändert. Im Gegensatz hierzu war bei einer chronischen „Urticaria pigmentosa“ das elastische Gewebe in der Mitte der Quaddel ganz geschwunden, nahm aber nach der Peripherie allmählich an Masse zu. Bei einem akuten, nässenden Eczem waren die elastischen Fasern bis auf die Stellen stärkster Infiltration intakt.

Die Untersuchung von 4 Fällen von Mycosis fungoides ergab als einheitlichen Befund eine Hypertrophie des Stratum mucosum und der interpapillären Zapfen,

sowie eine kleinzellige Infiltration in den obersten Schichten des Corium und um die Gefässe, Drüsen und Haarbälge herum. Die elastischen Fasern waren an den Stellen stärkster Infiltration mehr weniger vollständig geschwunden. In den gewucherten Papillen waren sie als langausgezogene Fäden erhalten, die jedoch viel weniger zahlreich wie normal waren. In den schon makroskopisch sichtbaren Knoten fehlten die elastischen Fasern vollständig, nur in den Randpartien waren noch Reste vorhanden.

Eingehender studirt ist das Verhalten der elastischen Fasern bei Psoriasis von Schütz[1]). Seine Untersuchungen gipfeln darin, dass das elastische Organ zu vermehrter Entwickelung gelangt sei. Sodann behauptet er auch das Eindringen der elastischen Fasern zwischen die einzelnen Zellen des Stratum mucosum. Diese Beobachtungen stehen im Widerspruch zu allen Beobachtungen bei anderen Erkrankungen der Haut; auch zeigen die von Schütz gegebenen Abbildungen eher einen Schwund, wie eine Vermehrung der elastischen Fasern. Bei drei von mir untersuchten Fällen waren die elastischen Fasern nicht vermehrt. In den Papillen und den obersten Schichten des Corium fand sich eine diffuse zellige Infiltration; das Stratum corneum war verdickt, das Rete Malpighii mit seinen interpapillären Zapfen gewuchert. Durch diese Wucherung war das subepitheliale Netz von dem Stratum mucosum abgedrängt. Die in die Papillen ausstrahlenden Fasern waren gedehnt und durch die Infiltration dicht an das Stratum mucosum angedrängt. Ein Eindringen zwischen die Zellen des Stratum mucosum habe ich auch hier nirgends gesehen. Wohl machte es an manchen Stellen den Eindruck,

1) Archiv für Dermatologie und Syphilis, 1892, S. 758.

aber bei wechselnder Einstellung zeigte sich immer, dass die scheinbar im Stratum mucosum liegenden Fasern einer anderen Schicht angehörten, in welcher sie nur bis an das Stratum mucosum reichten.

Die Untersuchung dieser entzündlichen Affektionen ergibt auch keinen Anhaltspunkt für die von Du Mesnil[1]) aufgestellte Theorie, denn nur an den Stellen stärkster zelliger Infiltration waren die elastischen Fasern vernichtet, und gerade an den Gefässen waren sie am längsten erhalten. Wäre die Vernichtung der elastischen Fasern auf chemische Vorgänge zurückzuführen, so müsste das Bild ein ganz anderes sein. Chemische Produkte müssten durch die Blut- und Lymphgefässe, sowie durch den intracellulären Säftestrom über den eigentlichen Entzündungsherd weit hinaus verbreitet sein, also eine weitgehende Vernichtung der elastischen Substanz hervorgerufen haben. Davon war aber selbst bei den intensivsten Entzündungen keine Spur nachzuweisen, vielmehr muss eine lokal wirkende Ursache vorhanden sein, und als solche findet sich nur der erhöhte Gewebsdruck.

Wie ist es nun zu erklären, dass Du Mesnil zu dem ganz entgegengesetzten Resultate gekommen ist? Seine Untersuchungen waren offenbar nicht zahlreich genug; denn gerade seine Hauptbeweispunkte, der Befund bei Tuberculose und bei der Elephantiasis hielten einer Nachuntersuchung nicht Stand. Sodann beweisen die von Du Mesnil angeführten Beispiele nicht das, was sie beweisen sollen. Dadurch verwickelt er sich in ganz auffallende Widersprüche. Während er an den verschiedensten Stellen hervorhebt, dass nicht der erhöhte Gewebsdruck die elastischen Fasern

1) l. c.

vernichte, sondern chemische Entzündungsprodukte, und während die ganze Arbeit eigentlich nur von diesem Gesichtspunkte geschrieben ist, sagt er bei Besprechung eines Lippenkankroids wörtlich folgendes: „Es gewinnt den Eindruck, als wenn die weichen Epithelien nicht in demselben Masse wie die derberen Bindegewebskörperchen einen Durck auf die elastische Substanz ausübten, und damit einen Einfluss auf die Ernährung derselben gewinnen könnten". Hier bezeichnet er also mit klaren Worten den Druck als den Vernichter der elastischen Fasern.

Zum Schluss erfülle ich die angenehme Pflicht, Herrn Geh. Medicinalrat Professor Dr. Doutrelepont für die Ueberweisung des Themas und die Ueberlassung des mikroskopischen Materiales, sowie Herrn Privatdocenten Dr. M. Wolters für die vielfache Anregung und freundliche Unterstützung bei dieser Arbeit meinen herzlichen Dank auszusprechen.

Erklärung der Figuren.

Fig. 1. Schweissdrüsengang aus der Achselhöhle.
a) Längsfaserschicht. b) Querfaserschicht.

Fig. 2. Gefässreste in einer Narbe.
a) Längsfasern. b) Circulärfasern.

Fig. 3. Stria atrophica. In der Mitte der schematische Verlauf parallel der Oberfläche, an den beiden Seiten die normale Anordnung.

Fig. 4. Elephantiasis vom Fussrücken.

Fig. 5. Scrophuloderma.

Fig. 6. Ulcus molle.
a) Obliterirte Gefässe.

Vita.

Geboren wurde ich, Friedrich Schulz, als Sohn des Geh. Sanitätsrat, Kreisphysikus Dr. Bernhard Schulz zu Hennef am 7. Januar 1871. Ich besuchte die Vorschule und das Gymnasium zu Coblenz, das ich Ostern 1890 mit dem Zeugnis der Reife verliess. Ich studirte in Marburg im Sommer 1890, und dann in München, wo ich im W.-S. 1891/92 die ärztliche Vorprüfung bestand. Vom Sommer 1892 ab studirte ich in Bonn. Meiner halbjährigen Dienstpflicht mit der Waffe genügte ich im Sommer 1892 beim Infanterie-Regiment von Goeben (2. Rhein. Nr. 28). Das Examen rigorosum bestand ich am 22. December 1893.

Meine Lehrer waren die Herren Professoren und Docenten:

In Marburg: Gasser, Goebel, Greef †, Melde, Strahl, Zinke.

In München: v. Bayer, Hertwig, v. Kupffer, Pauly, Rüdinger, v. Voit, Weiss.

In Bonn: Binz, Bohland, Doutrelepont, Eigenbrodt, Fritsch, Fuchs, Geppert, Jores, Koester, Kruckenberg, Leo, Pelman, Peters, Pflüger, Saemisch, Schultze, Trendelenburg, Ungar, Veit, Witzel, Wolters.

Allen diesen hochverehrten Lehrern spreche ich hiermit meinen aufrichtigen Dank aus.

Zu ganz besonderem Danke fühle ich mich Herrn Geheimrat Prof. Dr. Doutrelepont verpflichtet, an dessen Klinik während 6 Monaten als Ammanuensis thätig zu sein mir vergönnt war.

Fig. 1.

Fig. 4.

Fig. 5.

Fi

Gefässreste in ei

Fig. 3.

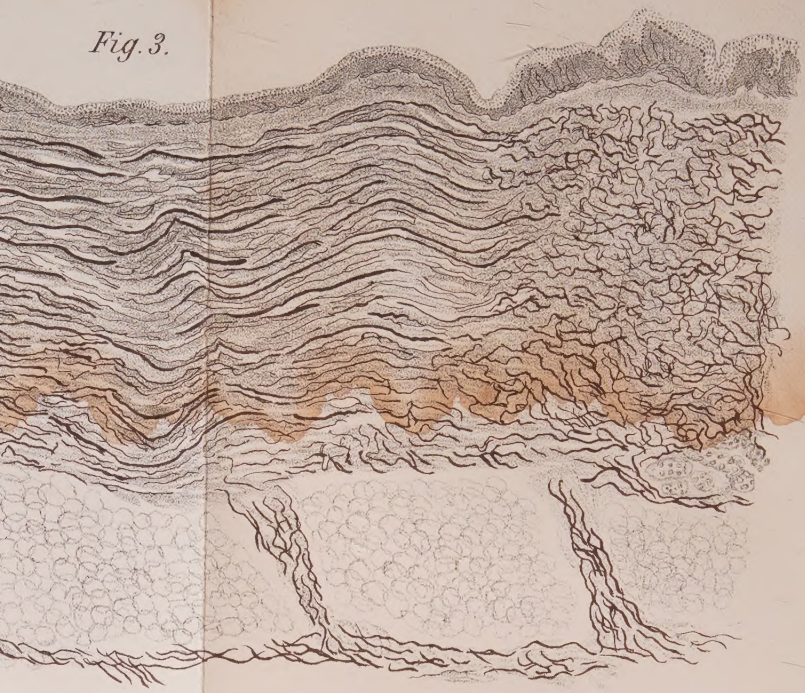

Fig. 6.